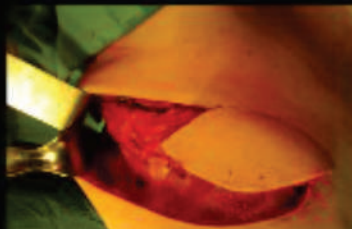
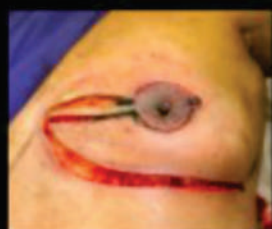



REEDICIÓN AMPLIADA

# CIRUGÍA ONCOLÓGICA Y ONCOPLÁSTICA DE LA MAMA

PROF DR JOSÉ MARÍA MARICONDE





*Si Ud. desea estar informado de nuestras publicaciones,  
sírvese remitirnos su nombre y dirección, indicando los  
temas que sean de su interés.*

*recursos fotográficos*

*Dirección:*

*Deán Funes 52 - 3er piso - Of 320  
Pasaje Central - Córdoba - Argentina - X5000AAB  
(54) 351 - 4244219 - recfot@gmail.com  
www.recfot.com.ar*

# CIRUGÍA ONCOLÓGICA Y ONCOPLÁSTICA DE LA MAMA



# CIRUGÍA ONCOLÓGICA Y ONCOPLÁSTICA DE LA MAMA SEGUNDA EDICIÓN

## AUTOR

PROF. DR. JOSÉ MARÍA MARICONDE

## CONSULTOR

PROF. DR. JOSÉ ALBERTO MARICONDE

## COLABORADORES

DRA. MERCEDES ARRUPE

DR. ROBERTO VALFRÉ

DRA. SANDRA LUNA

CÓRDOBA - ARGENTINA

2026

---

**recursos**  
fotográficos  
EDITORIAL

Mariconde, José María

*Cirugía oncológica y oncoplástica de la mama : edición revisada y ampliada / José María Mariconde. - 2a ed. - Córdoba : Recfot, 2026.*

*Libro digital, PDF*

*Archivo Digital: descarga*

*ISBN 978-987-4056-55-9*

*1. Medicina. 2. Ginecología. 3. Oncología. I. Título.*

*CDD 618.1*

*Segunda edición argentina revisada y ampliada*

*Queda hecho el depósito que marca la ley 11.723*

*Todos los derechos reservados.*

*Ninguna parte de esta publicación puede ser reproducida, almacenada en sistema alguno de tarjetas perforadas o transmitida por otro medio electrónico, mecánico, fotocopiable, registrador, etc.; sin permiso previo por escrito de los autores y la editorial.*

*All rights reserved. No part of this publication may be reproduced, stored in a retrieval system, or transmitted, in any form or by any means, electronic, mechanical, photocopying, recording or otherwise, without the prior permission in writing from the authors and Publisher.*

*Tablas, ilustraciones e imágenes: Prof. Dr. José M. Mariconde, Méd. María José Irastorza*

Alfredo E. BENITO

Ramírez de Arfellano 770 - Planta Baja - Local 01 - Alta Córdoba - Córdoba - Argentina - X5001ABD - Argentina

Teléfono y fax: (54) 351-5509375 - [recfot@gmail.com](mailto:recfot@gmail.com) - [www.recfot.com.ar](http://www.recfot.com.ar)

**recursos**  
**fotográficos**  
EDITORIAL

# AUTORES

## AUTOR

### **Prof. Dr. José María Mariconde**

Doctor en Medicina y Cirugía - Profesor Asistente de la 2º Cátedra de Ginecología y de la Cátedra de Anatomía Normal - Especialista en Tocoginecología  
Magister en Senología - Universidad de Barcelona - España  
Especialización en Cirugía Oncoplástica Mamaria, Universidad de la Coruña, España.

## CONSULTOR

### **Prof. Dr. José Alberto Mariconde**

Profesor Adjunto en Ginecología - Especialista en Tocoginecología  
Universidad Nacional de Córdoba  
Experto en Cirugía Laparoscópica - Consejo de Médicos de Córdoba - Argentina

## COLABORADORES

### **Prof. Méd. María de las Mercedes Arrupe**

Especialista en Ginecología – CMPC  
Mastóloga Acreditado por Sociedad Argentina de Mastología  
Médico Staff IMGO  
Médico Staff Unidad de Patología Mamaria – Sanatorio de la Cañada

### **Prof. Méd. Roberto Antonio Valfré**

Profesor Adjunto de la Cátedra de Informática Médica – FCM – UNC  
Profesor Asistente de la 2º Cátedra de Ginecología – FCM – UNC  
Mastólogo Acreditado por Sociedad Argentina de Mastología  
Especialista en Tocoginecología – FCM – UNC  
Especialista en Ginecología – CMPC  
Médico Staff IMGO

### **Méd. Sandra Luna**

Especialista en Ginecología – CMPC  
Médico Staff Unidad de Patología Mamaria – Sanatorio de la Cañada  
Servicio de Ginecología – Hospital Aeronáutico Córdoba



# PALABRAS DEL AUTOR

En la cirugía mamaria se han producido grandes avances en los últimos 40 años: desde la cirugía radical ampliada, pasando por la mastectomía con conservación de pectorales, luego el advenimiento del tratamiento conservador, la biopsia del ganglio centinela, las técnicas reconstructivas y oncoplásticas. Sin embargo, estos grandes avances en cuanto a técnica comprenden una verdadera filosofía: el enfoque en el paciente en particular. Hemos pasado desde una intervención estándar para todas las pacientes con cáncer de mama, como la operación de Halstead, a una cirugía específica para cada una de ellas: adaptada a la mama (forma, tamaño, grado de ptosis, radioterapia previa); a la paciente (edad, peso, comorbilidades, deseos reconstructivos) y al tumor (estadio, tamaño, multicentricidad, multifocalidad, biología molecular).

Por lo antedicho, hemos decidido elaborar este manual sobre técnicas oncológicas y oncoplásticas en cirugía mamaria.

Consideramos, por nuestra formación quirúrgica, iniciar el libro con la descripción anatómica de la mama y axila. Para ello hemos utilizado imágenes de disecciones realizadas por los autores en la Cátedra de Anatomía Normal.

La segunda parte comienza con la descripción de las técnicas básicas en cirugía mamaria, tanto para el tratamiento del cáncer como para patología benigna. Hemos hecho hincapié en los pasos reglados de las intervenciones clásicas para cirujanos en formación.

Luego de las técnicas básicas, hemos descrito las técnicas oncoplásticas utilizadas en el tratamiento conservador. Estos procedimientos utilizan patrones reductivos para mejorar los resultados cosméticos en pacientes tratadas por cáncer. En cuanto a la reconstrucción mamaria en particular, describimos los abordajes y técnicas de la mastectomía ahorradora de piel y la reconstrucción con expansor/implante y con colgajos. Como en toda publicación sobre cirugía, consideramos fundamental mencionar las probables complicaciones más frecuentes, con sus posibles soluciones.

Debemos enfatizar que el manejo multidisciplinario es la única manera de abordar el tratamiento correcto del cáncer de mama; el mismo debe incluir oncólogos, radioterapeutas, imagenólogos, patólogos y cirujanos mamarios. Este manual sugiere un enfoque personalizado de la mama, como es el manejo actual de diversas patologías benignas y oncológicas particularmente.

Es nuestro ferviente deseo que este libro sea útil para establecer lineamientos básicos en cirugía mamaria para ginecólogos y cirujanos mamarios en el inicio de su accionar en la patología mamaria.

**José María Mariconde**



# ÍNDICE GENERAL

ANATOMÍA DE MAMA Y AXILA.....	1
GLÁNDULA MAMARIA .....	8
CONFORMACIÓN Y CONTENIDO AXILAR.....	20
IMPLICANCIAS DE LA VASCULARIZACIÓN DEL COMPLEJO AREOLA PEZÓN EN CIRUGÍA ONCOPLÁSTICA Y RECONSTRUCTIVA MAMARIA .....	37
TÉCNICAS QUIRÚRGICAS EN CIRUGÍA MAMARIA.....	48
TÉCNICAS BÁSICAS EN CIRUGÍA MAMARIA .....	49
VÍAS DE ABORDAJE EN MASTOLOGÍA.....	49
CIRUGÍA PARA EL TRATAMIENTO DE LA ENFERMEDAD DE LOS CONDUCTOS DE LA MAMA .....	61
SEIMAC .....	64
TRATAMIENTO CONSERVADOR DEL CÁNCER DE MAMA .....	67
TRATAMIENTO RADICAL DEL CÁNCER DE MAMA.....	75
BIOPSIA DEL GANGLIO CENTINELA (BGC).....	85
TÉCNICAS AVANZADAS EN CIRUGÍA MAMARIA .....	98
CIRUGÍA ONCOPLÁSTICA PARA EL TRATAMIENTO DEL CÁNCER DE MAMA .. 106	
MASTECTOMÍAS AHORRADORAS DE PIEL.....	137
RECONSTRUCCIÓN MAMARIA .....	151
RECONSTRUCCIÓN CON COLGAJOS .....	169
COLGAJOS TÓRACO-ABDOMINALES DE CIERRE EN CIRUGÍA ONCOLÓGICA MAMARIA .....	184
RECONSTRUCCIÓN DE PEZÓN .....	196
INFILTRACIÓN CON ANESTÉSICOS LOCALES .....	198



## **ANATOMÍA DE MAMA Y AXILA**


Para iniciar este capítulo sobre anatomía mamaria y axilar, debemos incluir en el mismo una breve descripción de la pared torácica, sobre todo en su región antero-lateral ya que se encuentra en estrecha relación con la cirugía.

Comenzaremos describiendo el componente óseo del área de estudio. La caja torácica está formada por 12 vertebras torácicas, el esternón y 12 costillas con sus cartílagos. Tiene la forma de un cono truncado de base inferior, ligeramente aplanado de adelante hacia atrás. Posee una cara anterior, una posterior, dos caras laterales, una base y un vértice. La cara anterior presenta el esternón en la línea media y los cartílagos costales a los lados junto con los arcos anteriores de las 9 primeras costillas. Las caras laterales están constituidas por las costillas, que son convexas y sus espacios intercostales aumentan de altura de posterior a anterior. Los espacios intercostales están ocupados por los músculos homónimos. Los músculos de este grupo ocupan los espacios intercostales y están dispuestos en tres planos para cada espacio intercostal: plano externo, formado por los músculos intercostal externo y el elevador de la costilla; plano medio formado por el intercostal interno, y el plano interno por dos músculos, el intercostal interno y el subcostal. Además, entre la articulación costocondral hasta el esternón, se cierra este espacio con la membrana intercostal externa. En los espacios intercostales bajos, las fibras del intercostal externo se interdigitan con el músculo oblicuo mayor o externo del abdomen. En el plano intermedio en particular, el músculo intercostal interno se extiende desde el esternón al ángulo costal por detrás; desde allí a la

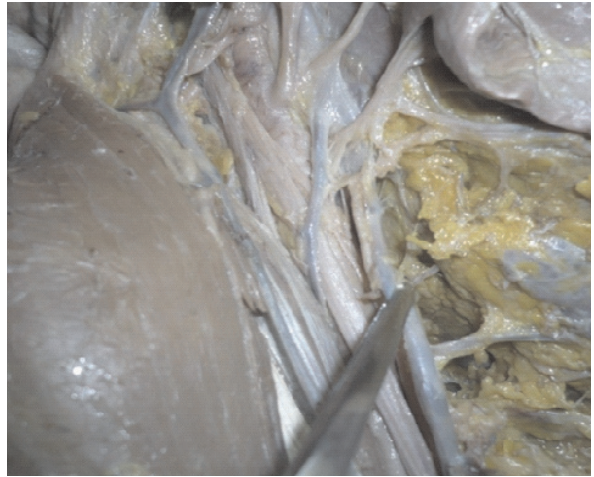
apófisis transversa de la vértebra correspondiente, este espacio es obturado por la membrana intercostal interna.

Presentan particular importancia para la cirugía mamaria los músculos: pectorales mayor y menor, serrato anterior, subescapular y dorsal ancho. A continuación, brindaremos una breve descripción de sus características anatómicas:

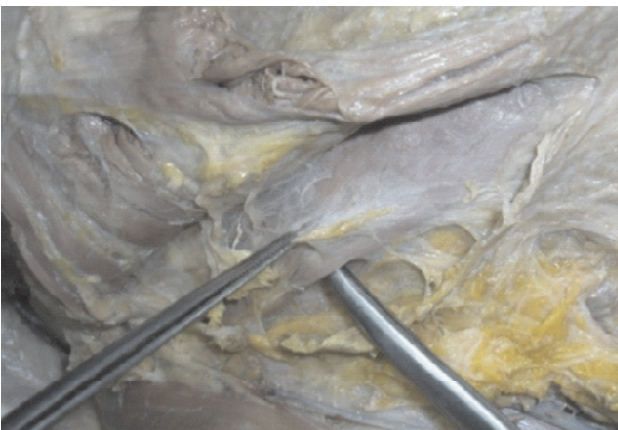
***Músculo Pectoral Mayor (MPM)***: es un músculo ancho y plano de forma triangular, ubicado en la región anterior del tórax, formando parte de la pared anterior de la pirámide axilar. Sus inserciones son: clavicular (tercio medio) y esternocostal (cara externa de los primeros 7 cartílagos costales, margen esternal externo); a su vez tiene inserciones inferiores a nivel de la aponeurosis del músculo recto anterior del abdomen. Los fascículos claviculares y esternocostales unen sus fibras para insertarse lateralmente a nivel del labio externo de la corredera bicipital. Los fascículos que provienen del recto, tienen dirección oblicua ascendente hacia afuera, terminando por detrás del precedente en la corredera bicipital (inserción en forma de “u”), lo cual brinda el aspecto redondeado al borde ínfero-externo. El borde supero-externo está separado del deltoides por el espacio deltopectoral por el que transcurre la vena cefálica; el borde interno, curvo, está en relación con el esqueleto que presta inserción al músculo. El borde ínfero-externo constituye el borde inferior del hueco axilar. Este importante músculo para la mastología, recibe irrigación de ramas anteriores de los vasos acromiotorácicos (arteria del pectoral mayor) y ramas perforantes de la arteria mamaria interna (de relevancia durante la mastectomía). La inervación de este músculo, proviene de los nervios pectorales externo e interno, ramas del plexo braquial.



*Figura 1: disección cadavérica del pectoral mayor.*



*Figura 2: disección de axila mostrando la vena axilar y sus colaterales*



*Figura 3: disección evidenciando el músculo pectoral menor cubierto por la fascia clavi-pectoro-axilar; por delante y reclinado, el MPM.*

***Musculo pectoral menor:*** es un músculo triangular situado por detrás del MPM. Se inserta hacia afuera en la apófisis coracoides, y por dentro en la cara externa de la 3ª, 4ª y 5ª costilla. Se describen en este musculo dos caras y dos bordes. La cara anterior se encuentra en relación con el pectoral mayor y la cara posterior con las costillas, forma la cara anterior de la pirámide axilar, y está en íntimo contacto con las estructuras que se encuentran en esta cavidad; es por esto último que se conoce al pectoral menor como la llave de la axila. Este músculo se halla envuelto por la fascia clavipectoroaxilar, la misma separa la grasa axilar en dos planos, al abrir esta fascia accedemos al componente vasculonervioso de la axila. Tiene a su vez dos bordes: el borde superior, que se encuentra separado del músculo subclavio por el espacio clavipectoral, ocupado por la aponeurosis ya descrita, y el borde inferior que está unido al hueso axilar por el ligamento suspensorio de la axila o ligamento de Gerdy, que es una dependencia de la fascia clavipectoroaxilar. Está inervado por el nervio pectoral menor, que es rama del plexo braquial.

***Músculo serrato anterior o mayor:*** es un musculo plano, y como su nombre lo indica tiene numerosas interdigitaciones que le dan su aspecto “aserrado”. Se encuentra en la pared interna de la pirámide axilar. Sus inserciones son relevantes en cirugía: de la 1º a la 9º costilla y medialmente a nivel del borde espinal del omoplato; sus fibras convergen para formar el borde medial de la axila. Sus fibras más inferiores se interdigitan con las del oblicuo mayor del abdomen. Está inervado por el nervio torácico largo o también conocido como nervio de Charles Bell. La acción del serrato mayor es estabilizar la escápula ejerciendo

una tracción anterior, permite la abducción total y la rotación de la escápula. Justificamos la importancia de conocer su inervación ya que, ante una lesión del nervio de Charles Bell durante el vaciamiento axilar se produce la escapula alada, producto de la alteración de la normal función de este músculo a nivel de su inserción escapular.

***Músculo subescapular:*** al igual que los pectorales, presenta una forma triangular y forma la pared posterior de la pirámide axila. Sus inserciones internas son a nivel de la fosa subescapular (de la cual deriva su nombre) y en los bordes espinal y axilar de la escápula; sus inserciones externas son en el troquín del húmero. Sobre este músculo descansa el paquete vasculonervioso axilar y subescapular. Su inervación está dada por su nervio homónimo, rama del plexo braquial. Forma el límite posterior del vaciamiento axilar.

***Músculo redondo mayor:*** este músculo en particular, carece de relevancia en la cirugía axilar-mamaria, sin embargo, presenta relevancia como punto de reparo por sus relaciones con los vasos subescapulares. Sus inserciones van desde el ángulo inferior del omóplato por dentro hasta la corredera bicipital por fuera; forma parte de la pared posterior de la axila.

***Músculo Dorsal Ancho:*** forma parte de la pared posterior y externa de la axila, constituyendo un músculo delgado y de gran superficie. Sus inserciones por dentro son a nivel de las apófisis espinosas de las siete últimas vértebras dorsales y de las cinco lumbares, a nivel de la cresta sacra, en el labio externo de la cresta iliaca y en la cara externa de las 3 últimas costillas; su inserción externa se produce en la

corredera bicipital (en su fondo). Está inervado por el nervio del dorsal ancho (nervios espinales C6-C8) o nervio toracodorsal, procedente de la rama posterior del plexo braquial.

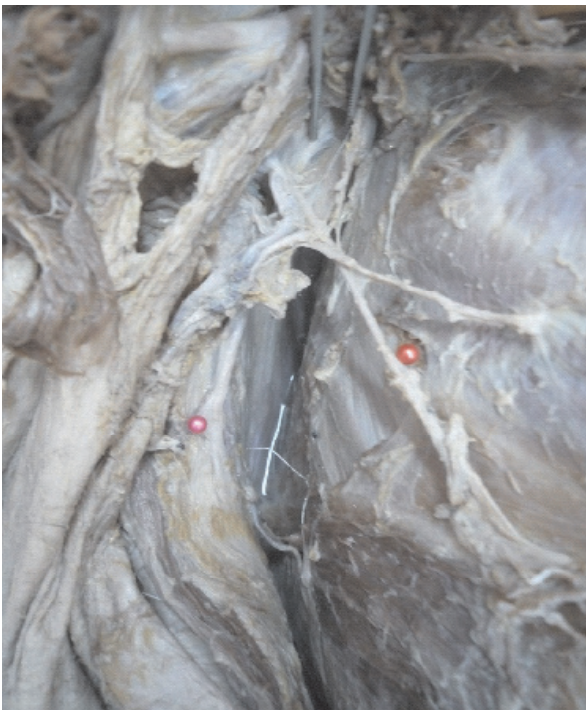

*Figura 4: disección cadavérica en decúbito dorsal que muestra las inserciones en los procesos espinosos de las vértebras cervicales, dorsales y lumbares, cresta iliaca*

Este músculo presenta importancia en cirugía por 2 aspectos fundamentales: reparo de la linfadenectomía axilar y para reconstrucción mamaria. En cuanto a lo primero, el borde interno del dorsal ancho representa el límite externo del vaciamiento axilar, siendo factible encontrar la vena axilar, límite superior del vaciamiento, por dentro del tendón de inserción del músculo en la corredera bicipital. En cuanto al segundo aspecto, el músculo gran dorsal es fundamental para facilitar el cierre de grandes defectos en pared torácica incluido la mastectomía. En la mayoría de los casos de radioterapia postmastectomía, suele aconsejarse utilizar un colgajo para cubrir la prótesis utilizada durante la reconstrucción. En este último aspecto, tiene gran relevancia la vas-

cularización del musculo, siendo fundamental la preservación de los vasos subescapulares. La arteria subescapular brinda 2 ramas anteriores importantes en la axila: rama dorsal y torácica. La primera debe ser respetada para asegurar una buena vascularización del colgajo.

En cuanto a las variantes anatómicas, el músculo del dorsal ancho puede presentar un fascículo anómalo que puede causar dificultades durante el vaciamiento axilar: el arco de Langer. El arco axilar de Langer o músculo axilopectoral es una variación relativamente rara de la inserción del músculo latísimo del dorso. Se identifica en aproximadamente del 1,7% al 7% de las disecciones axilares. El reconocimiento preoperatorio de esta anomalía posiblemente puede evidenciarse por pérdida anormal de la concavidad axilar o por la marcada disparidad entre la axila visualmente llena y la dificultad encontrada en la palpación de masas axilares, y por resonancia magnética. Si la presencia de este músculo conlleva a trastornos clínicos o aparece inesperadamente en



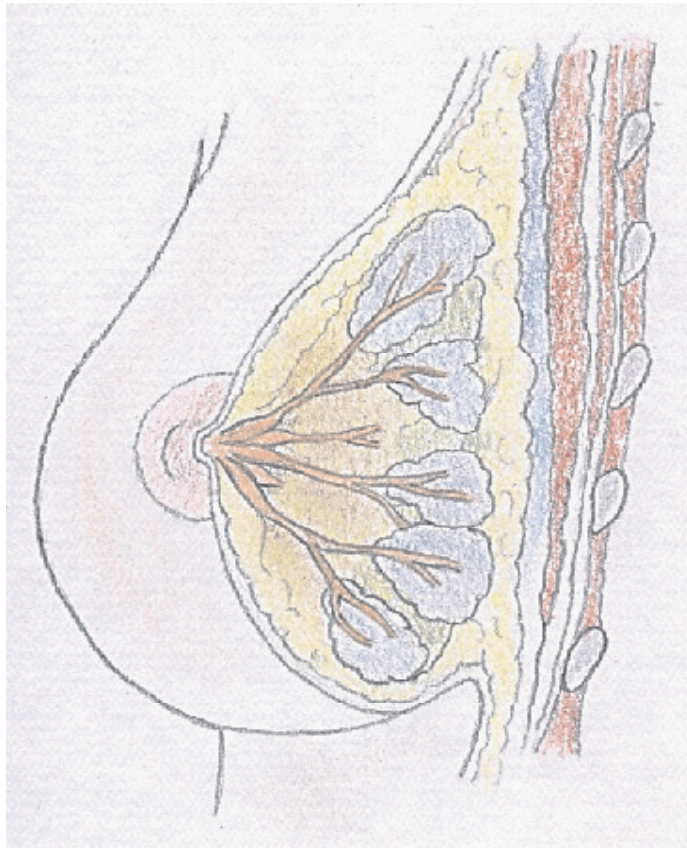
la disección quirúrgica de la axila (linfadenectomía o exploración del linfonodo centinela) la escisión del mismo es necesaria.

*Figura 5: Disección cadavérica de axila derecha. Se evidencia la arteria subescapular y su bifurcación en una rama interna o torácica (alfiler rojo, derecha) y una externa o dorsal (alfiler rosa, izquierda). Nótese que esta última se encuentra sobre el músculo dorsal ancho y está acompañada por el nervio homónimo.*

# GLÁNDULA MAMARIA

Luego de habernos referido al componente osteomuscular de la región mamaria y axilar, nos referiremos a la glándula mamaria propiamente dicha.

*Figura 6: corte sagital de la glándula mamaria, mostrando sus lobullos, acinos y conductos terminales que desembocan en el pezón.*



La glándu-

la mamaria se produce a partir del desarrollo del segundo brote ectodérmico en el tórax, desarrollándose luego por la acción estrogénica en la menarca. La mama es el único órgano que no completa su desarrollo hasta el estímulo hormonal llegado el momento de la lactancia en el puerperio.

En cuanto a su ubicación, las mamas se encuentran a nivel de la pared anterior del tórax extendiéndose longitudinalmente entre la

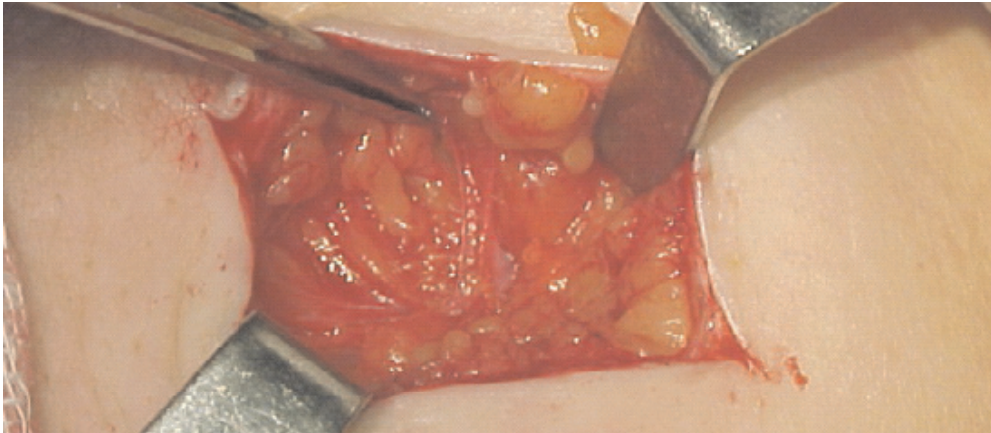
tercera a la sexta costilla inclusive y horizontalmente, desde el esternón hasta la línea axilar media. Debe tenerse en cuenta la existencia de la prolongación axilar del tejido mamario conocido como cola de Spence.

El parénquima mamario se encuentra delimitado hacia adelante por la piel, el estrato superficial del tejido celular subcutáneo (tejido celular o grasa premamaria) y la hoja anterior de la fascia superficialis. Por detrás, se encuentra el estrato profundo del tejido celular subcutáneo (grasa retromamaria) y más en profundidad por la hoja posterior de la fascia superficialis que contacta con la fascia del músculo pectoral mayor. La fascia superficialis es continuación de la fascia superficial del cuello que desciende por la cara anterior de la clavícula y forma un espesamiento fibroso (ligamento suspensorio de la mama o de Giralvés), que da lugar posteriormente a una hoja anterior y otra posterior a los lóbulos mamarios dividiéndolos en 15 a 20. El estrato superficial del tejido subcutáneo (entre la piel y la hoja anterior de la fascia superficialis) está compuesto por tejido conectivo adiposo y por la retináculo cutis, formada por delgadísimas fibras conectivas que descienden del corion cutáneo y se entrelazan con las que suben de la fascia superficialis. Reflexiones y extensiones de la superficie anterior del lóbulo a la altura de las crestas o células adiposas de Duret remontan hacia la piel, llegan hasta la fascia superficialis y dan lugar a los ligamentos de Cooper. Éstos comienzan a ser más visibles cuanto más involuciona el lóbulo mamario, y comienza la aparición de tejido adiposo entre el lóbulo y la fascia superficialis. No obstante, un estudio minucioso permite frecuentemente observar que presentan un volumen variable con el consecuente enriquecimiento en su interior de estructuras vasculares y parenquimatosas (lobulillos), que pueden remontar por los ligamentos

en número variable hasta la misma fascia superficialis y por lo tanto desarrollar las mismas patologías lobulillares que pueden ocurrir en el interior del lóbulo.

Este último espacio es relevante en la confección de los colgajos durante la mastectomía. Aunque su rol oncológico es relativo, aunque lo importante es lograr márgenes libres.

Otro de los aspectos relevantes de los ligamentos de Cooper es semiológico, ya que su afectación, por el cáncer de mama, produce retracción de la piel suprayacente.



*Figura 7: ligamentos de Cooper de la mama traccionados por neoplasia.*



*Figura 8: disección cadavérica luego de la separación del revestimiento cutáneo.*

La grasa premamaria, está dividida por las ya mencionadas celdas de Duret. El tejido adiposo retromamario es más escaso, y debido a la escasa vascularización es posible divulsionar este espacio en diversos procedimientos quirúrgicos de manera exangüe (cierre de cuadrantectomías, colocación de prótesis prepectorales).

Cada uno de los lóbulos mamarios termina en un conducto excretor galactofóro, antes de abrirse en el pezón, éste presenta una dilatación llamada ampolla galactofórica.

En la porción central anterior de la mama se encuentra el pezón, rodeado por un disco de piel pigmentado, la areola. Esta contiene glándulas sebáceas y accesorias de Morgagni que, durante la gestación, se transforman en los tubérculos de Montgomery.

## **PTOSIS MAMARIA**

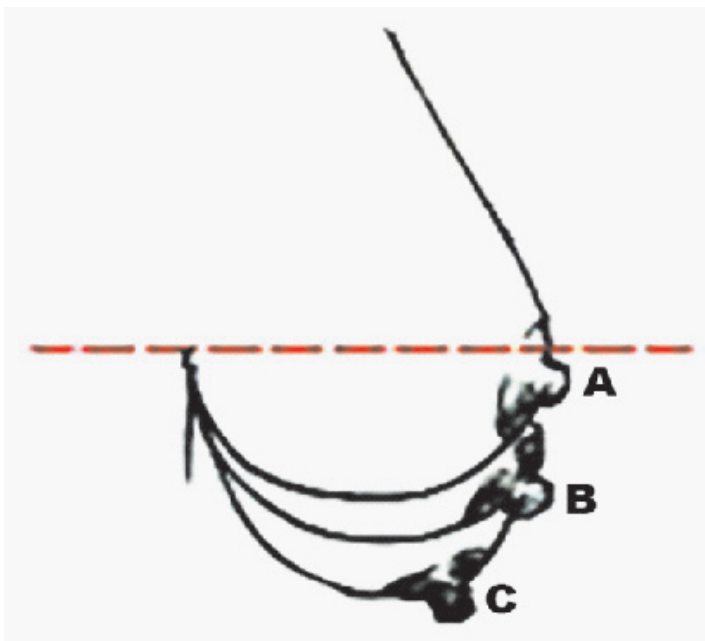
La ptosis mamaria es un estado morfológico normal secundario a fenómenos fisiológicos como el envejecimiento y la gestación, favorecido por otros factores como la hipertrofia, la hiperplasia mamaria o la obesidad. Aunque la estabilidad y la suspensión de la mama dependen teóricamente de varios factores, referidos a su propia histología glandular, a su tejido colágeno de sostén y a los ligamentos internos de Cooper y de Giraldes. Sin embargo, la piel sería la mayor causante de la caída mamaria, ya que los antedichos ligamentos tienen una función de sostén limitada. La piel se elonga progresivamente en el polo superior y en el polo inferior de la mama y el tejido glandular tiende a acumularse en el hemisferio inferior. En mamas de tamaño normal o hipoplásicas, esa elongación cutánea se producirá como consecuencia del enveje-

cimiento. En la mama hipertrofica, se suma el efecto continuado de tracción en sentido caudal por el peso de la glándula y que provocará la distensión progresiva de la piel facilitando la ptosis.

Este mismo efecto de distensión cutánea puede darse luego de disminución de peso, lo cual suele acompañarse de estrías. Una causa fisiológica de ptosis, ocurre luego de la disminución de volumen y turgencia mamaria tras la lactancia.

### **CLASIFICACIÓN DE PTOSIS MAMARIA DE ACUERDO A REGNAULT 1973**

- A. Ptosis mínima: pezón ligeramente por debajo del surco inframamario.
- B. Ptosis moderada: pezón a unos 3 cm por debajo del surco inframamario.
- C. Ptosis severa: pezón mira hacia abajo a más de 3 cm por debajo del surco inframamario.



*Figura 9: clasificación de ptosis mamaria (Regnault).*

## VASCULARIZACIÓN

La irrigación mamaria se produce a través de dos pedículos principales: mamario externo y mamario interno y otros accesorios como el acromiotorácico (desde cefálico con sus ramas anteriores) y perforantes de los vasos intercostales (en profundidad).

La irrigación venosa de la mama, básicamente sigue el mismo patrón que las arterias, describe un círculo venoso anastomótico alrededor de la base de los pezones conocido como el círculo o red venosa de Haller. Desde la periferia de la mama la circulación drena en las venas mamaria interna, axilar y yugular interna.

Tres grupos de venas conducen el drenaje de la pared torácica y de la mama:

- Ramas perforantes de la mamaria interna, hacia la subclavia (posible vía de diseminación cerebral) y hacia caudal con la vena epigástrica (posible vía de diseminación abdominal).
- Vena mamaria externa y subescapular (hacia la vena axilar).
- Perforantes de las venas intercostales posteriores (vía de diseminación a nivel costal).

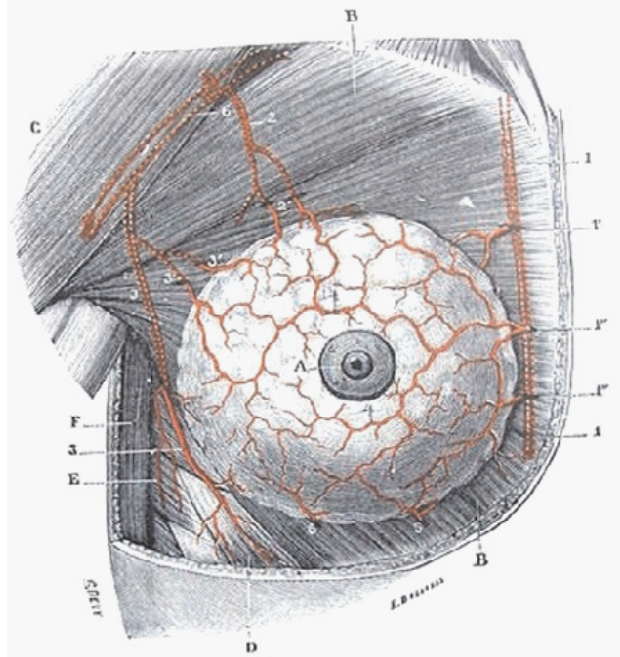
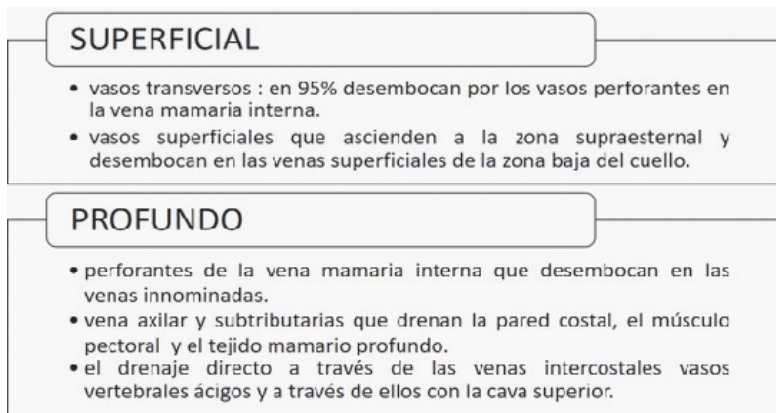
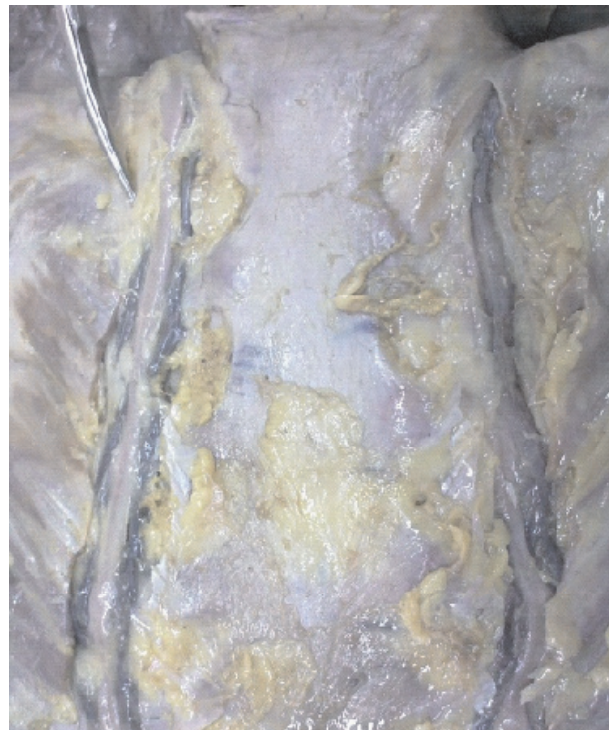

Figura 10: irrigación mamaria (Tomada de Testut-Latarjet).



*Figura 11: esquema sobre la irrigación venosa de la mama y sus comunicaciones, las cuales podrían explicar en parte los sitios de metástasis linfáticas.*



*Figura 12: disección cadavérica que muestra los vasos mamarios internos junto con sus linfáticos (señalado).*

El plexo venoso vertebral de Batson es la comunicación entre los vasos intercostales posteriores y el plexo vertebral, lo cual explica las metástasis vertebrales del cáncer mamario (esta comunicación se manifiesta cuando se incrementa la presión intraabdominal), al no disponer estas venas de un sistema valvular.

## INERVACIÓN

La sensibilidad mamaria proviene de tres ramas nerviosas principales: lateral, medial y superior. Las mediales provienen de los nervios intercostales entre el 2º y 6º espacio intercostal. Las ramas laterales corresponden al ramo comunicante y a la división anterior de las ramas cutáneo-laterales de los mismos nervios. La única excepción la constituye la rama látero-cutánea del 2º intercostal, también llamado nervio intercostobraquial que continúa su trayecto a través de la base de la axila hasta la porción supero interna del brazo; es frecuente su lesión durante el vaciamiento axilar, provocando hipoestesia en la cara interna del brazo. Las ramas superiores se dirigen a la piel de los cuadrantes superiores y provienen de los nervios supraclaviculares mediales, intermedios y laterales, ramas del plexo braquial. Las fibras simpáticas alcanzan la mama con los antedichos nervios para el control vasomotor.

Debemos recalcar que la función secretora es netamente mediada por vía hormonal (neuroeje prolactínico).

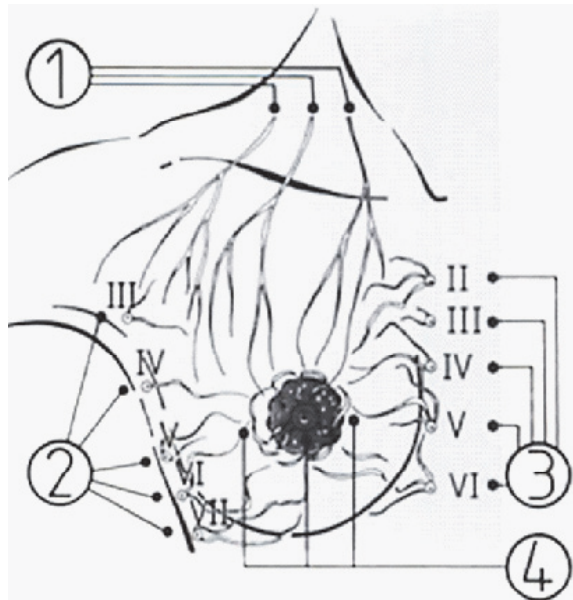


Figura 13: inervación mamaria:  
1: supraclavicular. 2: axilar. 3:  
intercostal. 4: inervación del  
complejo areola pezón (CAP).

## LINFÁTICOS

Desde el siglo XIX, se admite la existencia de dos redes linfáti-

cas mamarias. El drenaje linfático mamario se realiza a través de vasos linfáticos de paredes delgadas y que no poseen válvulas. Se describen, como hemos dicho, un plexo linfático superficial y uno profundo.

El plexo superficial o papilar se enlaza mediante linfáticos verticales con un vasto laberinto de linfáticos subdérmicos valvulares. Ambos confluyen en cercanía del pezón-aréola con el plexo subareolar o plexo de Sappey, donde drena la piel de la mama, el complejo areola pezón y parte de la porción central de la glándula drenan hacia el plexo linfático subareolar superficial.



*Figura 14: infiltración de linfáticos superficiales luego de la inyección con azul patente para la biopsia de linfonodo centinela.*

Desde allí parten colectores internos y externos que contornean el borde ínfero-externo del pectoral mayor y, tras atravesar la fascia clavi-pectoro-axilar o de Tailleffell, arriba a los grupos ganglionares de la axila. Habitualmente, los primeros en recibir el drenaje linfático mamario son los del grupo mamario externo (1º nivel quirúrgico de Berg). Sin embargo, algunos colectores pueden drenar en los ganglios apicales

antes de hacerlo en los grupos más inferiores, lo cual explica los casos de metástasis ganglionares en casos de ganglio centinela negativo. Habitualmente, el ganglio teñido o hipercaptante en el procedimiento de la biopsia del ganglio centinela, corresponde al 1º nivel, aunque es posible la aparición de metástasis que salteen los ganglios inferiores (skip metástasis).

El plexo superficial se conecta con un plexo linfático profundo que drena la mayor parte de la glándula. El flujo linfático es unidireccional a menos que haya una obstrucción de posible etiología oncológica (embolias linfáticas) o infecciosa.

El 75% al 95% del drenaje linfático de la mama se dirige hacia la axila, según se comprobó mediante estudios con marcación con radiocoloide; el resto se dirige hacia la cadena mamaria interna. Tanto los ganglios axilares como los mamaris internos reciben drenaje de todos los cuadrantes de la mama; igualmente la axila es el principal sitio de drenaje de los internos y externos.

Se han descrito vías de drenaje linfático mamario accesorias, si es que podemos llamarlas así. Estas son la vía transpectoral y retropectoral, la mamaria interna, la abdominal, la supraclavicular o hacia la axila contralateral. Los vasos linfáticos de la vía transpectoral llevan la linfa hasta los linfonodos de Rotter (nodos interpectores que se encuentran en el 8% de los individuos), siguiendo luego la linfa el trayecto de los vasos pectorales hacia los acromiotorácicos, finalizando luego en linfonodos del grupo subclavicular o apical.

Los vasos linfáticos retropectores reciben la linfa del cuadrante supero-interna de la mama, alcanzan por fuera al músculo pectoral mayor y finalizan también en los linfonodos subclaviculares. Esta

vía, que aparece en un tercio de los individuos, es el mecanismo más directo de llegada de linfa al grupo subclavicular.

Los linfonodos de la cadena mamaria interna se ubican en el espacio retroesternal, sobre la fascia endotorácica y paralelos a la arteria mamaria interna. Como se ha mencionado, reciben aferentes de la porción medial de la mama, aunque pueden recibir linfa desde cualquier cuadrante.

Generalmente derivan su linfa hacia los grandes colectores del cuello. Los linfáticos mamarios alcanzan linfonodos intercostales próximos a las cabezas costales que, siguiendo las arterias intercostales posteriores, atraviesan la vaina del recto anterior o el plexo subperitoneal para continuar con los ganglios supradiafragmáticos, que también reciben colectores hepáticos a través del ligamento falciforme. Esta sería una vía posible de metástasis hepáticas del cáncer de mama.

Se ha descrito la posible invasión de los ganglios supraclaviculares sin estación previa. Ésta es la vía directa de Rouvière, cuando identificó linfáticos eferentes del grupo subclavio que alcanzan la cadena cervical transversa. En cuanto a la mama contralateral, se han evidenciado comunicaciones cruzadas, entre linfáticos de ambas mamas que atraviesan la línea media, accediendo inclusive a la axila contralateral.

Los linfáticos verticales producen conexiones con los plexos subcutáneos profundos. Los linfáticos de las porciones interna y central de la mama acompañan a los vasos perforantes de los músculos intercostales y terminan en la proximidad de la fascia endotorácica, en los ganglios paraesternales o de la cadena mamaria interna.

Se ha comprobado en grandes estudios sobre la materia, lo poco frecuente del drenaje aislado a la cadena mamaria interna.

Esto en lo anatómico. Sin embargo, existe un porcentaje aproximado al 4% de cáncer de mama de cuadrantes internos con axila negativa (por biopsia del ganglio centinela) y metástasis en la cadena mamaria interna (Morrow M, 1981).

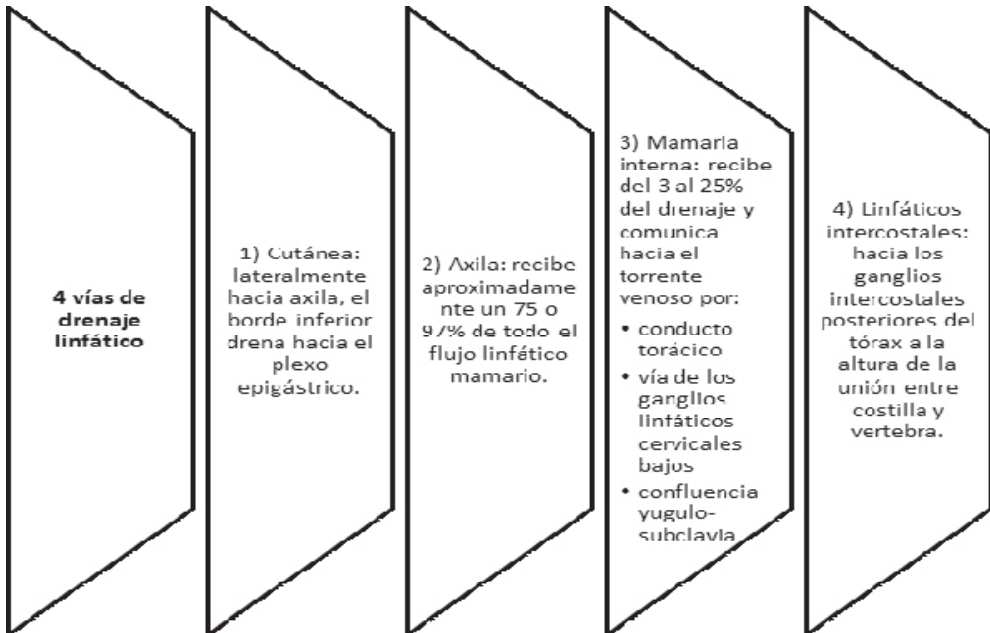


Figura 15: esquema que resume las vías de drenaje linfático, lo cual también puede explicar los sitios de metástasis de origen linfático.

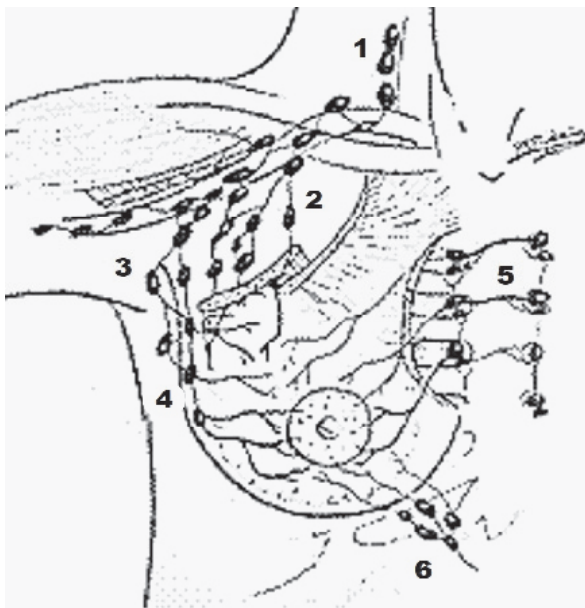


Figura 16: drenaje linfático de la mama: 1. territorio supraclavicular. 2. territorio subclavicular. 3 y 4. territorio axilar. 5. territorio mamario interno. 6. Vía abdominal (Gerota).

## CONFORMACIÓN Y CONTENIDO AXILAR

La forma y tamaño de la axila varían de acuerdo a la posición del brazo. Su importancia anatomo-quirúrgica reside en el pasaje de numerosos vasos y nervios que van desde el tórax hasta el miembro superior.

La fascia del borde inferior del pectoral menor se reúne en una lámina única, que Gerdy denominó ligamento suspensorio de la axila. Este “ligamento” contribuye a formar la base de la axila, pues por su borde inferior se implanta en la piel de la fosa de la axila dándole su forma cóncava. El ligamento suspensorio de la axila, es dependiente de la fascia clavi-péctoro-axilar que va desde la clavícula, envuelve el pectoral menor, hacia afuera el córacobraquial y hacia abajo se pierde en el tejido celular por debajo de la cavidad axilar tiene su vértice en la apófisis coracoides, su borde medial en el pectoral menor, su borde lateral se pierde sobre la fascia del músculo córacobraquial y su base, en la fosa de la axila, donde se divide en tres láminas: una anterior, que se continua con la fascia del pectoral mayor; una media que va a adherirse a la piel y una posterior que se une a la lámina anterior del ligamento triangular posterior de la axila que forma un canal en el que descansa el eje vásculonervioso de la axila.

Anatómicamente describimos a la axila como una pirámide de cuatro lados, ubicada entre el brazo y el tórax; con dirección desde afuera hacia adentro, de abajo hacia arriba y de adelante hacia atrás. Se describen un vértice, una base y cuatro paredes, tres de las cuales son formadas por músculos.

**Base:** está formada por la porción más caudal de la fascia

o aponeurosis clavi-péctoro-axilar es una superficie imaginaria que es más ancha en el tórax y estrecha en el brazo. Se relaciona a partir de la fascia hacia adelante con el margen ínfero-externo del pectoral mayor (pared anterior) y hacia atrás con el dorsal ancho (pared posterior).

**Vértice o Apex:** es un vértice trunco que comunica la cavidad axilar con la región supraclavicular, permitiendo el pasaje del pedículo vásculonervioso y vasos linfáticos del miembro superior. Está formado por 3 elementos óseos y por 3 músculos: arriba, adelante y afuera la cara inferior de la clavícula con el subclavio; abajo y adentro la primera costilla con la primera digitación del serrato mayor; atrás el borde superior de la escápula con el subescapular.

En él aparece una condensación de la fascia clavi-pectoral entre la clavícula y la primera costilla conocida como ligamento de Halsted, de relevancia en la mastectomía radical (tipo Halstead). Las arterias y nervios transcurren a través del ápex desde el cuello al miembro superior y las venas y vasos linfáticos en dirección opuesta.

## **PAREDES DE LA AXILA**

La pared anterior está formada por los músculos pectoral mayor y menor y sus fascias de recubrimiento (anterior y posterior). El espacio entre el borde superior del pectoral menor y la clavícula está ocupado por la fascia clavi-péctoro-axilar, mientras el espacio entre el borde inferior del pectoral menor y la dermis a nivel de la base axilar está ocupado por el ligamento de Gerdy, anteriormente mencionado.

La pared posterior la forma el músculo subescapular hacia arriba, y el redondo mayor y el dorsal ancho hacia abajo.

La pared lateral es la convergencia de la pared anterior y

posterior, está formada por la porción larga del bíceps, el húmero (el canal intertubercular correspondiente a la corredera bicipital), y más hacia adentro por el músculo coracobraquial.

La pared medial está constituida por el serrato mayor que tapiza las cuatro o cinco costillas superiores y los músculos intercostales correspondientes; además la conforma la porción superior del serrato mayor

### **CONTENIDO AXILAR**

El contenido de la axila consiste en la arteria axilar y sus ramas, la vena axilar y sus tributarias, los linfonodos, los nervios provenientes en su mayoría del plexo braquial, las ramas cutáneas externas de algunos nervios intercostales, el nervio torácico largo (o de Charles Bell o del serrato mayor), el tóracodorsal (o del dorsal ancho), los nervios torácicos anteriores o pectorales, medial y lateral.

En la porción proximal estos elementos se encuentran envueltos por la ya mencionada fascia de Tailleffel, la cual envuelve al músculo pectoral menor por delante y por detrás y es la prolongación de la porción prevertebral de la fascia cervical. Entre estos elementos, se encuentra tejido adiposo y escasa cantidad de tejido glandular mamario (cola de Spence).

Los vasos axilares y las ramas del plexo braquial cruzan desde el ápex a través de la base, a lo largo de la pared lateral y próximo a la pared anterior, con la vena axilar en relación antero medial a la arteria. Debido a la dirección oblicua de las costillas superiores, el paquete vásculonervioso axilar atraviesa el primer espacio intercostal al emerger por detrás de la clavícula.



*Figura 17: disección cadavérica exponiendo la fascia de Taileffel (tomada con pinza), reparo fundamental para la linfadenectomía axilar y la biopsia del linfonodo centinela.*

### **Componente vascular**

La arteria axilar es la continuación de la arteria subclavia. Comienza en el margen lateral de la primera costilla y finaliza en el margen inferior del músculo redondo mayor a partir de allí toma el nombre de arteria braquial o humeral. El músculo pectoral menor la cruza por delante, el cual la divide en tres porciones: proximal, posterior y distal al músculo. La primera de estas porciones, está localizada entre el borde lateral de la primera costilla y el borde superior del pectoral menor; la segunda porción se encuentra por detrás de este músculo; y la tercera entre el borde inferior del pectoral menor y el borde inferior del músculo redondo mayor.

La primera porción origina la arteria torácica superior; la segunda origina las arterias acromiotorácica y torácica lateral o mamaria

externa; la tercera origina la subescapular y la circunfleja anterior y posterior.

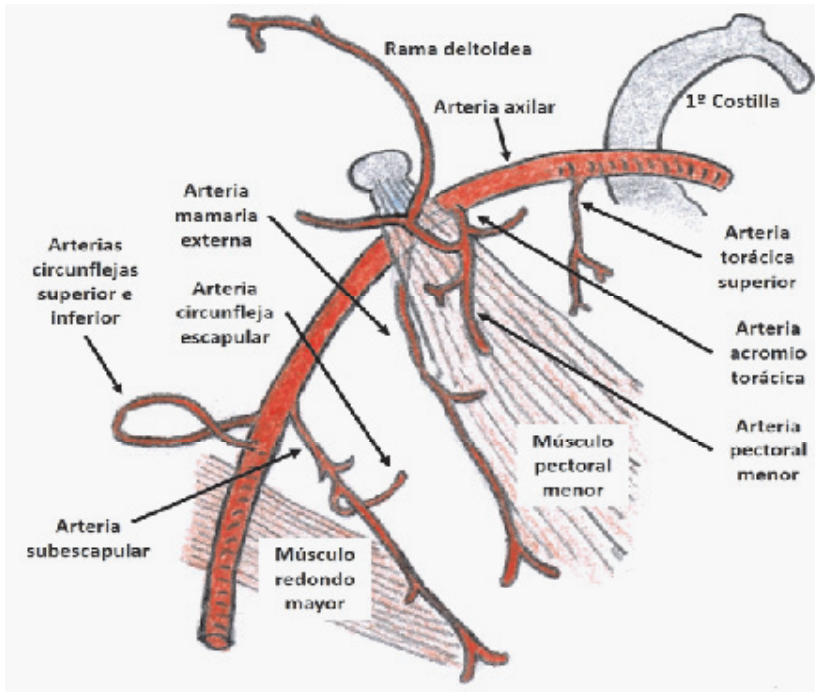


Figura 18: la arteria axilar y sus ramas.

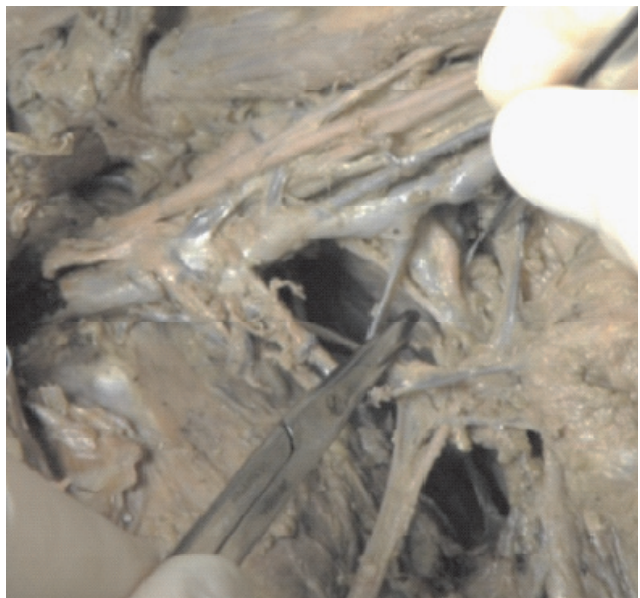**Arteria torácica superior:** es una rama pequeña que se origina en la porción superior de la primera porción de la arteria axilar. Brinda irrigación a las porciones superiores de la pared medial y anterior de la axila, esta arteria se proyecta por delante y hacia adentro sobre el borde superior del pectoral menor, pasando entre el pectoral mayor llegando a la pared torácica. Irriga los músculos mencionados y la pared del tórax junto con la arteria mamaria interna e intercostal superior.

**Arteria acromiotorácica:** es una rama corta que se origina en la superficie anterior de la 2ª porción de la arteria axilar, continúa por detrás del borde súperointerno del pectoral corre a lo largo del borde superior de este músculo, penetra en la fascia clavi-pectoro-axilar y se divide en ramas pectoral, acromial, clavicular y deltoidea.

**Arteria mamaria externa:** continúa por el borde inferior del pectoral menor y por la pared torácica lateral, irriga el pectoral mayor, el serrato anterior o mayor y el músculo subescapular. Esta arteria brinda las ramas que irrigan la glándula mamaria desde afuera.

**Arteria Subescapular:** constituye el brazo más prolongado de la arteria axilar, ubicándola generalmente sobre el músculo subescapular. Brinda irrigación a los músculos adyacentes y a la pared torácica. Se encuentra acompañada por la vena homónima y por el nervio destinado al músculo dorsal ancho, nervio tóraco-dorsal o del dorsal ancho (que se une a los vasos a media altura de la axila proviniendo desde el plexo braquial). Luego de 4 cm desde su origen, se origina la arteria circunfleja escapular que realiza una curva alrededor del borde lateral de la escápula y continúa a través de la fosa infraespinosa, cruzan el espacio triangular entre el músculo subescapular por arriba, el redondo mayor por abajo y el tríceps braquial lateralmente (porción larga o caput longus). A nivel de la axila anterior, se puede objetivar su bifurcación en una rama torácica y otra dorsal (ver figura de disección abajo).

*Figura 19: en la foto (axila izquierda), se pone en evidencia la arteria subescapular antes que de dar su rama posterior (circunfleja), obsérvese que los vasos mamarios externos que son más superficiales, son reclinados hacia adentro; hacia arriba se evidencia la vena axilar y más hacia arriba las ramas del plexo braquial.*



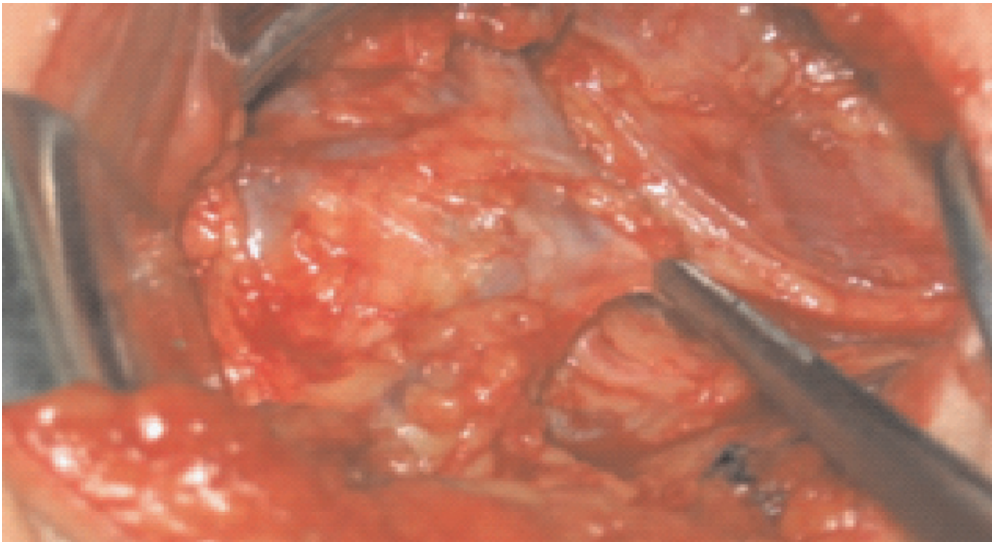
**Arteria circunfleja anterior:** nace de la cara lateral de la arteria axilar, en relación distal al borde lateral del músculo subescapular. Corre horizontal y por detrás del córacobraquial y de la porción corta del bíceps y es anterior al cuello quirúrgico del húmero.

**Arteria circunfleja posterior:** un tanto de mayor calibre que la anterior. Nace a partir del borde lateral del músculo subescapular y corre hacia atrás con el nervio circunflejo o axilar a través de un espacio cuadrangular (espacio húmerotricipital, cuadrilátero de Velpaud) delimitado por arriba por los músculos subescapular y el redondo menor, por abajo por el redondo mayor, por dentro por la porción larga del tríceps y por fuera por el cuello quirúrgico del húmero.

**Vena axilar:** es la estructura más anterior y medial del paquete vásculonervioso, en la actualidad suele constituir el límite superior del vaciamiento axilar. Hacia atrás y arriba se relaciona con la arteria axilar. Entre la vena y arteria axilar se encuentra el nervio pectoral externo, el fascículo medial del plexo braquial y el nervio cubital y mediano. Este último es medial a la vena, mientras que los linfonodos axilares del grupo lateral son pósteromediales a ésta. La vena axilar tiene un par de válvulas que la ocluyen a nivel de su extremidad distal. Ésta, se forma por la unión de las venas humerales y la vena basílica a la altura del borde inferior del redondo mayor. Es posible ubicar una anomalía anatómica relativamente frecuente a este nivel; suele encontrarse una desembocadura de la vena basílica más alta simulando una vena axilar doble; esta anomalía debe ser tenida en cuenta durante la cirugía.

La vena axilar finaliza a nivel del borde lateral de la primera costilla, donde se vuelve la vena subclavia. La vena axilar recibe directa o indirectamente las venas tóraco-epigástricas. Estas se forman por anastomosis de las venas superficiales que provienen de la región inguinal, con tributarias

de la vena axilar (generalmente la mamaria externa), constituyendo una ruta colateral que permite el retorno venoso cuando existe una obstrucción de la vena cava inferior.



*Figura 20: vena basilica simulando vena axilar doble.*

### ***Linfáticos de la axila***

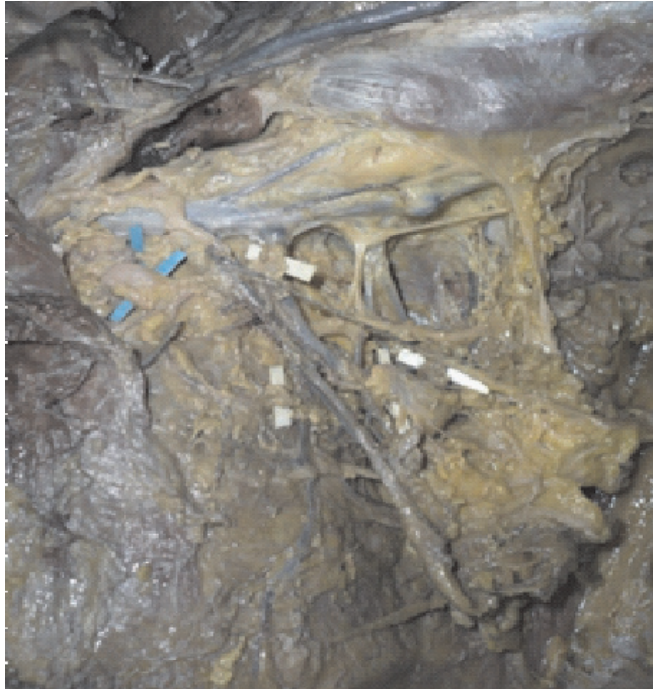
El tejido conectivo laxo de la cavidad axilar contiene entre 15 a 30 linfonodos. Se los agrupa anatómicamente en 5 grupos según la descripción clásica de Poirer y Cúneo:

- **Grupo de la vena axilar.** Se encuentra constituido por un promedio de 5 ganglios, que se ubican en la vecindad del antedicho vaso venoso (mediales y posteriores), a nivel del su segmento proximal, cercano a la pared lateral de la axila. Este grupo recibe la linfa proveniente del miembro superior, excepto la transportada por los linfáticos que acompañan la vena cefálica, que drenan directamente en el grupo central.
- **Grupo mamario externo.** Ubicados a lo largo de la pared interna axilar, por debajo del borde del pectoral menor, en íntima relación con los vasos mamarios externos y a lo largo

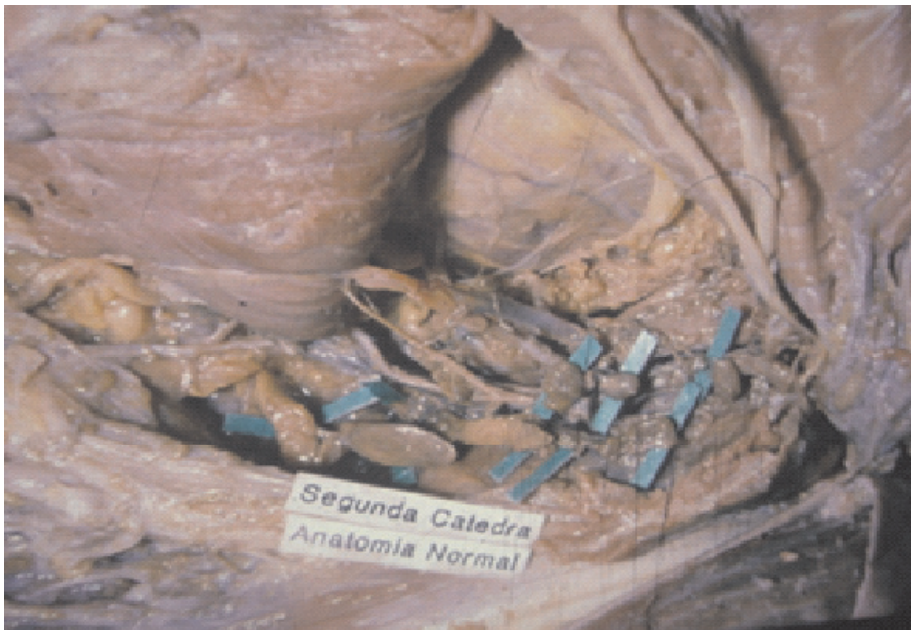de la pared torácica externa. Es frecuente encontrarlo dividido en 2 subgrupos en la literatura. Ellos son: antero-superior, ubicado hacia adelante del nervio de Charles Bell y de la arteria mamaria externa, posee generalmente tres ganglios a nivel del segundo y tercer espacio intercostal; póstero-inferior, ubicado hacia atrás del nervio de Charles Bell a altura del cuarto y quinto espacio intercostal. Este grupo recibe la linfa de la pared anterior del tórax incluida la glándula mamaria. Desde este grupo, la linfa pasa a los linfonodos centrales y finalmente a los apicales.

- **Grupo subescapular.** Está constituido por 5 a 7 ganglios, ubicados a lo largo de la cara posterior de la axila y en la vecindad de los vasos subescapulares a nivel del triángulo omotricipital. Estos linfonodos reciben la linfa de la cara posterior de la pared torácica y de la región periescapular. Desde este grupo, la linfa se dirige al grupo central y finalmente al apical.
  
- **Grupo central.** Lo constituyen entre 3 y 6 linfonodos sumergidos en el tejido celular laxo en la parte media de la base de la axila, en estrecha relación con el músculo pectoral menor. Recibe la linfa de los grupos de la vena axilar, mamario externo y subescapular, drenando finalmente a los linfonodos apicales.
  
- **Grupo apical o infraclavicular.** Conformado por un promedio de 7 ganglios y representa el 3º nivel quirúrgico, por arriba del borde súperointerno del pectoral menor. Estos ganglios están relacionados con el vértice axilar por dentro y con los vasos axilares por delante; es el grupo con menor cantidad y de menor tamaño de linfonodos, suelen ser dos o tres.

Habitualmente, no se encuentran linfonodos por arriba de la vena axilar.



*Figura 21: disección mostrando vasos mamarios externos y linfonodos axilares.*



*Figura 22: vasos y linfáticos axilares (disección cadavérica Dr. Finola Federico como practicante de la II Cátedra de Anatomía Normal. FCM. UNC. año 2000).*

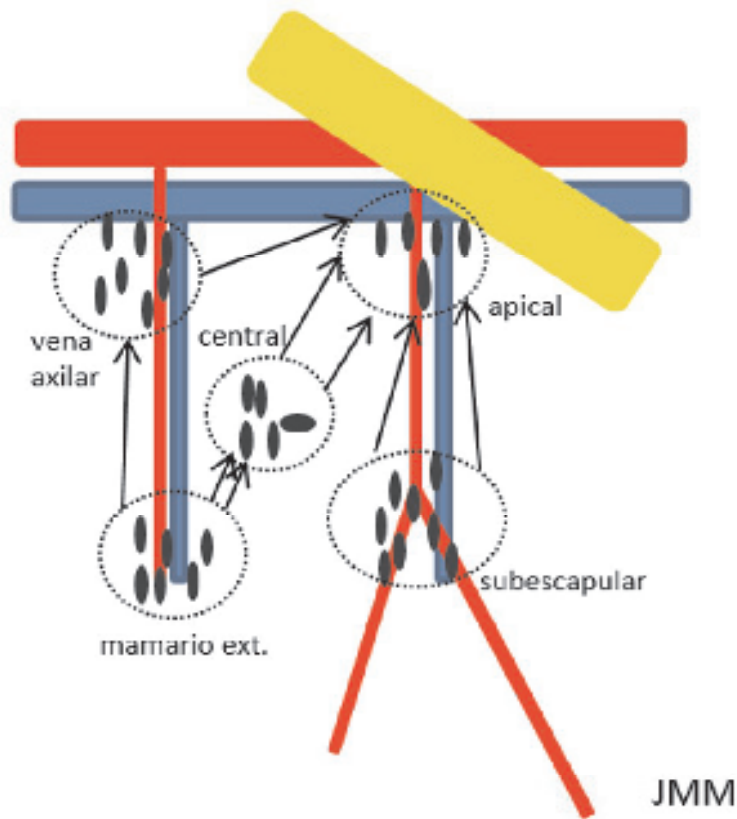


Figura 23: esquema que muestra los grupos linfáticos axilares según la descripción anatómica.

### **Vasos eferentes linfáticos**

Los linfonodos axilares reciben todos los eferentes linfáticos del miembro superior y parcialmente los de las partes blandas que recubren la caja torácica y de la región mamaria. Reciben además linfáticos de la parte inferior de la cara posterior del cuello y del sector supraumbilical de la pared abdominal.

La mayor parte de los vasos eferentes de los grupos de la vena axilar, de la mamaria externa y escapular inferior drenan en el grupo central cuyos vasos linfáticos eferentes se dirigen al grupo apical, recibiendo este último toda la linfa de la axila. A partir de este último grupo, se originan uno o varios troncos subclavios que drenan en el

confluente venoso yúgulo-subclavio, directamente o por intermedio de la cadena cervical transversa.

Otros grupos ganglionares relacionados con los grupos axilares son: los nodos del surco delto-pectoral, escasos e inconstantes, y los nodos interpectoriales de Rotter.

***Linfonodos Interpectoriales de Rotter:*** se encuentran en el 8% de las disecciones cadavéricas. Habitualmente se encuentran 1 a 3 linfonodos de pequeñas dimensiones, ubicados entre el pectoral mayor y el menor, relacionados íntimamente con las ramas anteriores (pectoriales) de los vasos acromiotorácicos. Su linfa drena directamente en el grupo central, aunque pueden drenar directamente en el apical.

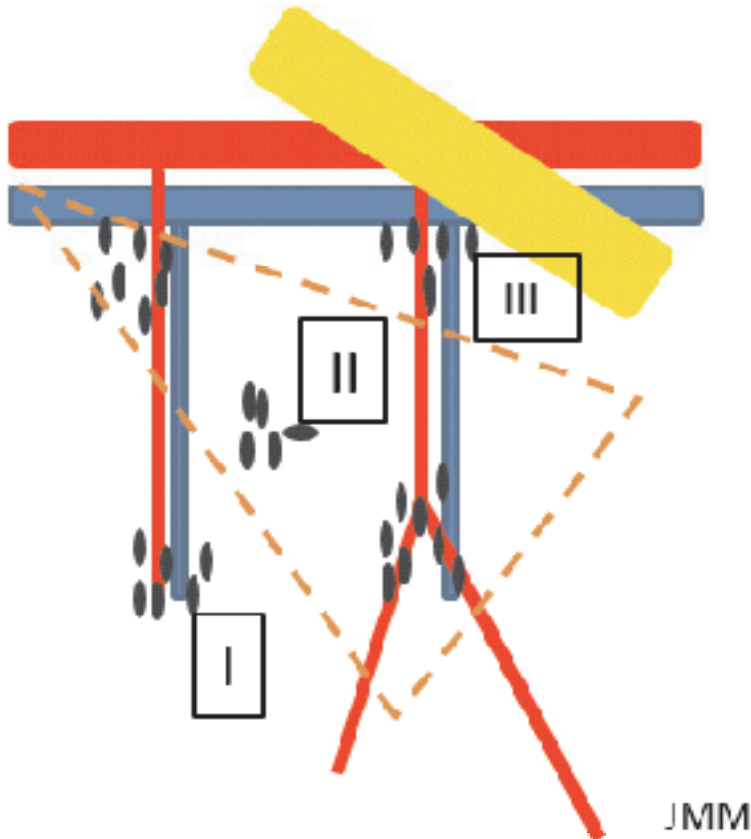
***Linfonodos del surco delto-pectoral:*** consisten en 1 a 2 linfonodos localizados cerca de la vena cefálica, en el surco delto-pectoral por debajo de la clavícula. Su linfa eferente penetra la fascia clavi-pectoro-axilar para drenar en el grupo central y apical. En ciertas ocasiones drena hacia los linfáticos cervicales, siendo ésta una de las vías de metástasis cervicales del cáncer de mama.

A pesar que la clasificación anatómica debe ser conocida por todo cirujano mastólogo, y teniendo en cuenta los tiempos quirúrgicos, Berg clasificó los ganglios axilares por su ubicación con respecto al músculo pectoral menor en 3 niveles, a saber:

**Nivel I:** linfonodos que se encuentran por debajo del borde inferoexterno del pectoral menor, representado por tres grupos anatómicos: subescapular, mamario externo y de la vena axilar.

**Nivel II:** linfonodos que se encuentran por detrás mismo del músculo, representado por el grupo anatómico central y algunos nodos linfáticos de la vena axilar.

**Nivel III:** linfonodos que se encuentran por arriba del borde supero interno del pectoral menor, representado por el grupo anatómico apical.



*Figura 24: esquema que ilustra los niveles quirúrgicos de Berg en la axila. Obsérvese la ubicación de los nodos linfáticos con respecto al músculo pectoral menor: nivel I por debajo, nivel II por detrás y nivel III por arriba.*

### ***Nervios hallados en la axila***

La mayoría de ellos provienen del plexo braquial, la excepción la constituye el nervio intercostobraquial.

El plexo braquial se forma por las ramas primarias anteriores de los 4 nervios cervicales inferiores y el primer nervio torácico (C5 a T1). Pueden existir contribuciones de las ramas primarias anteriores del 4º nervio cervical y del 2º nervio torácico. Los componentes del

plexo emergen de los forámenes intervertebrales, se posicionan entre el músculo escaleno anterior y el escaleno medio. En la porción inferior del cuello, las ramas primarias anteriores del plexo braquial se unen para formar tres troncos: superior (C5 y C6), medio (C7) e inferior (C8 y T1). Cada tronco se bifurca en una división anterior y posterior cuando el plexo corre posterior a la clavícula al pasar por el vértice axilar. Desde la mistura de las fibras de las divisiones anteriores y posteriores del plexo braquial, se forman los fascículos lateral, medial y posterior. Los nombres de los fascículos tienen que ver con sus relaciones con la 2º porción de la arteria axilar, y son respectivamente: lateral, medial y posterior en relación con la 2º porción de la arteria axilar. De acuerdo con su relación con la clavícula, el plexo braquial se divide de manera práctica una porción supra y otra infraclavicular.

**Nervio intercostobraquial:** corresponde a la rama cutánea lateral del segundo nervio intercostal. Aparece del 2º espacio intercostal y corre oblicuo a través del brazo, donde se anastomosa con el braquial cutáneo interno, rama del plexo braquial. Habitualmente se objetiva un segundo nervio intercostobraquial emergiendo del 3º espacio intercostal. Durante la linfadenectomía estos nervios suelen ser seccionados, lo cual produce una hipoestesia de la piel de la cara interna del brazo y axila. Este síntoma suele remitir, al menos parcialmente, dentro del primer año del postoperatorio.

**Nervio Torácico largo o de Charles Bell:** se origina en la cara posterior de las ramas primarias anteriores C5, C6 y C7. Se dirige hacia abajo formando el paquete vásculonervioso, a lo largo de la pared torácica lateral para inervar el músculo serrato anterior y está cubierto por la fascia de dicho músculo. Como se mencionó anteriormente, la

sección de este nervio durante la linfadenectomía, produce la atrofia muscular y consiguiente escapula alada.

**Nervio Pectoral medial:** es una rama del fascículo medial del plexo braquial, penetra el musculo pectoral menor para inervarlo y continua su trayecto para inervar el pectoral mayor dirigiéndose hacia afuera, lateral al nervio pectoral lateral.

**Nervio Pectoral lateral:** es una rama del fascículo lateral del plexo braquial. Éste inerva el músculo pectoral mayor luego de penetrar la fascia clavi-péctoro-axilar junto con la arteria acromio-torácica y la vena cefálica. Envía un ramo comunicante al nervio pectoral medial. Este nervio junto con el anterior tiene relevancia en la cirugía radical de Halstead, ya que en la mastectomía radical modificada no se encuentra dentro del campo operatorio.

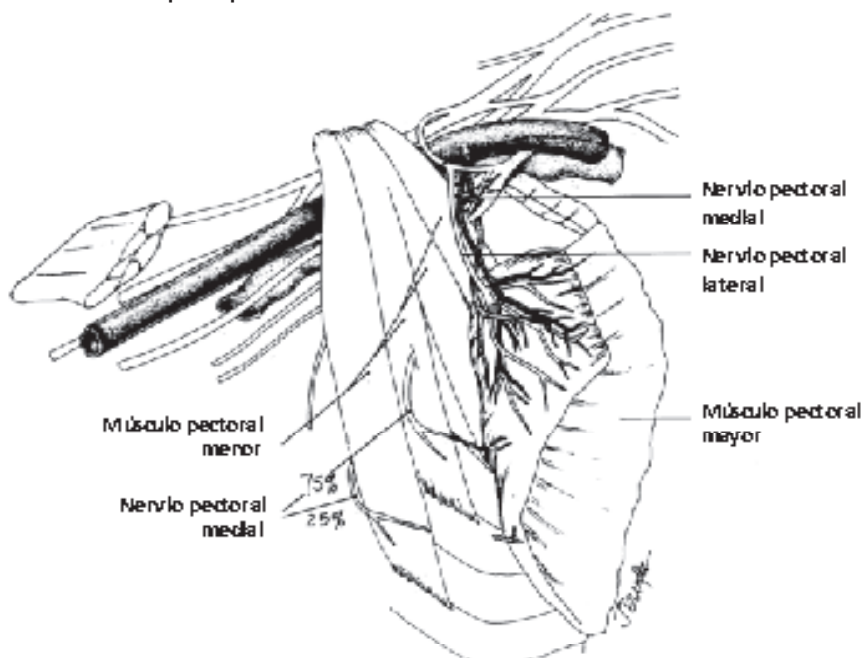


Figura 25: nervios hallados durante una disección o linfadenectomía axilar.

**Nervio del músculo dorsal ancho o tóracadorsal:** es una rama del fascículo posterior del plexo braquial; inerva, como su nombre

lo indica, el músculo dorsal ancho cruzando de medial a lateral los vasos subescapulares a nivel de la fosa homónima. La sección de este nervio en particular suele producir dolor postoperatorio en la región dorsal, síntoma que suele remitir en el lapso de seis meses.

## **ESPACIOS ANATÓMICOS DESCRIPTOS EN LA AXILA**

**Triángulo Omotricipital:** por él transcurre la arteria subescapular y también puede pasar su rama posterior. Sus límites son: superior: borde inferior del m. redondo menor; inferior: borde superior del m. redondo mayor; base: tendón de la porción larga del tríceps; vértice: Omoplato.

La porción larga del tríceps al descender se relaciona con los músculos redondos, y con el húmero. Estas relaciones van a determinar la formación de dos espacios, el triángulo omotricipital hacia y el cuadrilátero húmero-tricipital o de Velpaud hacia afuera.

**Cuadrilátero humero-tricipital o de Velpaud:** transcurre el nervio axilar o circunflejo y la arteria circunfleja humeral posterior. Sus límites son: Superior: borde inferior del m. redondo menor. Inferior: borde superior del m. redondo mayor. Lateral: húmero y Medial: tendón de la porción larga del tríceps.

### ***Bibliografía consultada***

1. Macéa JR, Tavares Guerreiro Fregnani JH. Anatomy of the Thoracic Wall, Axilla and Breast. *Int. J. Morphol.*, 24 (4):691-704, 2006.
2. Rouviere, H. Anatomía Humana Descriptiva y Topográfica. Tomo II: Anatomía del tronco. Tomo III: Miembros. Sistema Nervioso Central. Masson, 1993.
3. Hoffman G, Franklyn Elliott L. The Anatomy of the Pectoral Nerves and its Significance to the General and Plastic Surgeon, *Ann. Surg* May 1987.
4. Copeland, E. La mama: Manejo Multidisciplinario de las Enfermedades Benignas y Malignas. 3ª Ed. Bs As: Ed Medica Panamericana. 2007.
5. Sierra García A, Piñero Madrona A, Illana Moreno J. Guía Clínica de la Asociación Española de Cirugía: Cirugía de la Mama.

6. Drake R, Vogl W, Mitchell A, Gray H. Gray: anatomía para estudiantes. Harcourt S.A.; 2006.
7. Fernández, R. Anatomía de la axila en: [cwww.dbc.fmed.edu.uy](http://cwww.dbc.fmed.edu.uy).
8. [www.ucursos.cl/medicina/2009/0/MMORFOC1/1/material\\_alumnos/previsualizar?id\\_material=30980](http://www.ucursos.cl/medicina/2009/0/MMORFOC1/1/material_alumnos/previsualizar?id_material=30980)
9. Morrow, M. Staging of the breast cáncer: a new rational for internal mammary node biopsy. Arch Surg 1981; 116:748.

## **IMPLICANCIAS DE LA VASCULARIZACIÓN DEL COMPLEJO AREOLA PEZÓN EN CIRUGÍA ONCOPLÁSTICA Y RECONSTRUCTIVA MAMARIA: ANATOMÍA QUIRÚRGICA**

La irrigación arterial y venosa del complejo areola pezón (CAP) reviste importancia en la cirugía mamaria, sobre todo en técnicas de reducción con reposicionamiento del CAP, en mastectomías ahorradoras de piel y pezón (MAPP) en el marco de una reconstrucción inmediata y en cirugías centrales de extirpación de conductos terminales (cirugías de Urban y Sandblond).

El objetivo de la presente revisión es realizar una revisión de la literatura sobre la descripción de la vascularización del CAP.

El CAP, como su nombre lo indica está constituido por la areola y el pezón. La areola es un área circular de 25 a 50 mm de diámetro situada en la parte más prominente de la mama, de color más oscuro que la piel que la rodea. En su interior presenta 10 a 20 prominencias llamadas tubérculos de Morgagni dispuestas de forma irregular. El aspecto y el tamaño de la areola varía notablemente durante el embarazo adquiriendo mayor pigmentación y los tubérculos de Montgomery.

El pezón se levanta como una gruesa papila en el centro de la areola. Usualmente tiene el aspecto de un cilindro o cono, aunque puede presentarse retraído. Las dimensiones del pezón son también variables, aunque están relacionadas por regla general con el tamaño de la mama. Exteriormente, el pezón es irregular y rugoso debido a un gran número de papilas y surcos que cubren su superficie. En su extremo se observan 10 a 20 orificios que son las desembocaduras de los conductos galactóforos.

El CAP en la mujer se encuentra entre la 4ª y 5ª costilla en

mamas no ptósicas, lateral a la línea medio clavicular. La distancia ideal entre el pezón y la horquilla esternal se sitúa entre 19 y 21 cm, aunque puede variar en función de la constitución de la mujer. Esta medida es similar al segmento que une la línea medio clavicular con el pezón. Otras medidas importantes se encuentran entre el surco submamario y el pezón, situado en 5-6 cm; y del pezón a la línea media, entre 9 y 11 cm.

El diámetro areolar, como se mencionó, suele situarse en torno a los 4-5 cm, y en el centro se sitúa el pezón, con una proyección de 1 cm y un diámetro de unos 5 mm. La horquilla esternal y los pezones deben formar un triángulo equilátero. Cabe consignar que estas medidas y proporciones son relativas y dependientes del tórax y características fenotípicas de cada mujer.

En cuanto a la irrigación del CAP las investigaciones se iniciaron hace tiempo y teniendo en cuenta las cirugías de reducción mamaria, inicialmente. En 1930, Schwarzman (1) propuso el concepto de red vascular subdérmica alrededor del pezón y la areola, que desempeñó un papel importante en el desarrollo de la mamoplastia reductiva moderna. El origen embriológico de la mama, como la piel, es ectodérmico. A partir de estos estudios, se puso en relevancia el detalle técnico de preservar la dermis y la red vascular subdérmica en las cirugías.

Comprender la anatomía vascular mamaria, especialmente el patrón de suministro y drenaje sanguíneo del CAP, puede preservar mejor los vasos sanguíneos relevantes durante la cirugía. Con el desarrollo de técnicas de examen auxiliares como la angiografía por TAC, resonancia magnética, ultrasonido de alta frecuencia e imágenes de fluorescencia con verde de Indocianina, así como el estudio en profundidad de la anatomía mamaria, se han descrito funcionalmente los

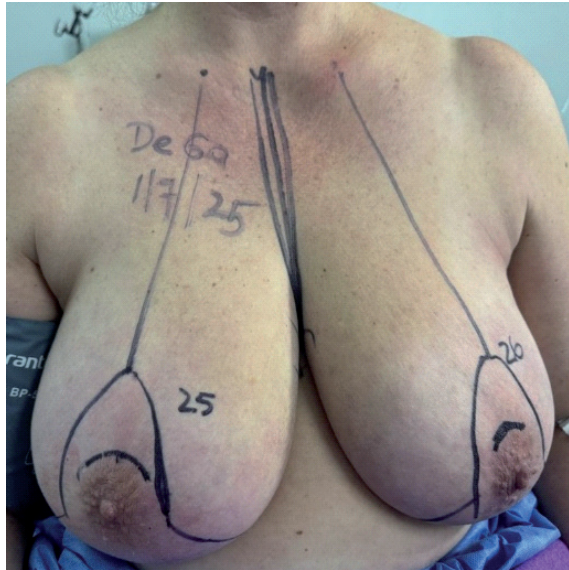
patrones de vascularización del CAP.

Marcus en 1934 y Maliniac en 1943 (1) describieron las 3 vías de suministro sanguíneo y drenaje de la mama, entre los cuales la anastomosis de la arteria torácica interna y la arteria torácica externa es la principal vascularización, seguida por la anastomosis de la arteria torácica interna y las arterias intercostales.

En 1998, Würinger y cols. (2), publicaron una investigación sobre 28 disecciones de mama de cadáveres femeninos. Los autores describieron un tabique fibroso horizontal delgado, que se origina en la fascia pectoral a lo largo del nivel de la 5° costilla y se dirige hacia el pezón.

Este tabique fibroso se encuentra entre una red vascular cefálica y una caudal, y es responsable del suministro del CAP. Esto brinda la vascularización profunda del CAP, con una lámina vascular cefálica irrigada por la arteria acromio-torácica y una rama de la arteria torácica lateral, mientras que la lámina caudal está irrigada por ramas perforantes de anastomosis de arterias intercostales. El tabique fibroso también es una estructura de guía para el principal nervio de suministro del pezón. En sus bordes, el tabique se curva hacia arriba en un ligamento vertical medial y lateral, que unen la mama al esternón y al borde lateral del pectoral menor. Estos ligamentos también contienen un suministro regular de nervios y vasos. En total, el tabique fibroso y sus ligamentos forman un cabestrillo de tejido conjuntivo denso que actúa como un sistema suspensorio similar a un sostén. Estas dos estructuras, el cabestrillo fibroso y las membranas vasculares y nerviosas adheridas a él, son hallazgos anatómicos consistentes, que no habían sido descritos antes.

Este estudio propone que el sistema vascular profundo de la mama corre en los lados cefálico y caudal de la glándula mamaria, con ramas colaterales y la rama terminal hasta el pezón. Después de pasar a través de la fascia pectoral a nivel del 4° espacio intercostal, se anastomosa con las ramas de la arteria torácica lateral y se desplaza a lo largo de la glándula hasta el pezón; mientras que los vasos caudales están compuestos por ramas de la 4° a la 6° arterias intercostales anteriores, pasando por el borde posterior de la fascia pectoralis.

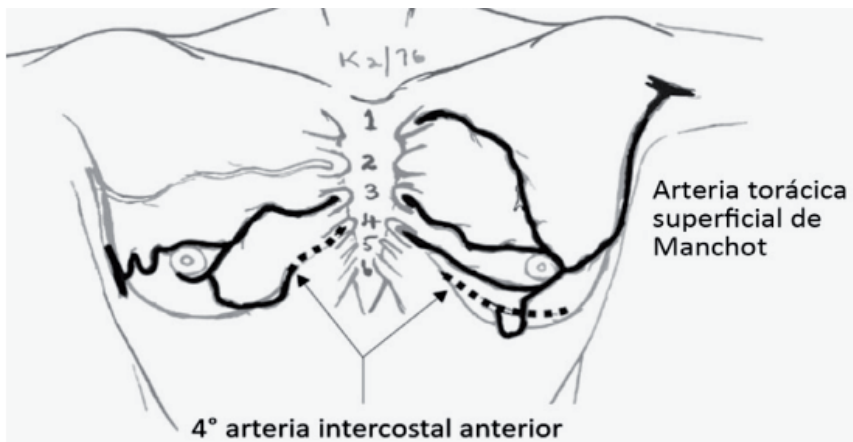


*Figura 26: planificación de una mastoplastia reductiva con patrón vertical a pedículo superior.*

Los autores además hallaron que el sistema vascular mamario superficial está compuesto por las perforantes 2° a 4° de la arteria torácica interna y las ramas de la arteria torácica lateral desde el lado interno, que corren a lo largo de los ligamentos mamaros internos y externos en la capa de grasa subcutánea, y los vasos terminales forman una amplia anastomosis alrededor de la areola. Este hallazgo anatómico sirve como una guía importante en la cirugía de reducción mamaria para reposicionamiento del CAP, por ejemplo.

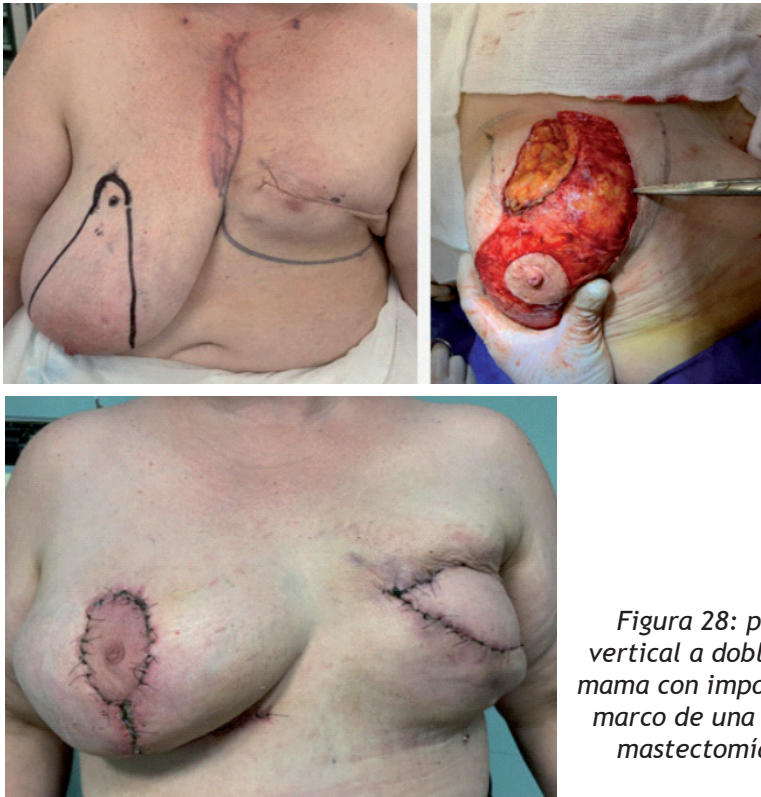
En 2004, Petrus van Deventer (3) inyectó látex por vía intraarterial a 15 cadáveres femeninos y se realizaron disecciones en 27 mamas. En todas las mamas diseccionadas, el CAP recibió al menos

1 o más vasos de la arteria torácica interna. En 20 de 27 mamas disecadas (74,07%), el CAP recibió vasos de las arterias intercostales anteriores, mientras que en 19 de las 27 (70,3%), recibió vasos de la arteria torácica lateral. Las ramas directas de la arteria axilar irrigaron el CAP en 2 de las 27 mamas disecadas (7,4%), a su vez que las arterias intercostales posteriores irrigaron el CAP en solo 1 de las 27 disecciones (3,7%). Se pudo detectar un patrón segmentario subyacente que puede ser explicado por el desarrollo embriológico. Según este estudio, las arterias torácicas internas deben considerarse la fuente principal y constantemente confiable de vascularización del CAP. Este estudio enfatiza que la mama y el CAP tienen un patrón de vascularización por fases, y cuando una determinada sección del suministro de sangre cambia, el patrón de suministro de sangre del seno cambia en consecuencia. Además, los autores enfatizaron que el patrón de suministro es variable, y existen variaciones y ausencias de los principales vasos de suministro, por lo tanto, es más seguro incluir ramas de múltiples vasos de suministro principales al diseñar el pedículo durante una cirugía de mamoplastia reductiva.



*Figura 27: grafico modificado de van Deventer (3), que ilustra la irrigación principal del CAP según lo obtenido en su investigación.*

En 2015, Seitz y cols. utilizaron tecnología de resonancia magnética para estudiar la vascularización del CAP, y los dividieron de acuerdo con la distribución de los vasos sanguíneos en diferentes cuadrantes, encontrando un gran número de anastomosis entre las perforantes de la arteria torácica interna y las ramas de la arteria torácica lateral, lo que concuerda con los resultados del estudio cadavérico de van Deventer (3). Al mismo tiempo, los autores sugirieron que la evaluación con resonancia magnética mamaria preoperatoria de los vasos mamarios puede proporcionar un importante valor de referencia para el diseño del pedículo.



*Figura 28: patrón reductivo vertical a doble pedículo en una mama con importante ptosis en el marco de una simetrización por mastectomía contralateral.*

Con el fin de observar la vascularización de mamas hipertróficas, Zheng y cols. (1) usaron tomografía axial computada para examinar las fuentes de los vasos sanguíneos que irrigan el CAP previo a la mastoplastia reductiva. Los resultados mostraron que la mayoría de

los vasos sanguíneos provenían de la arteria torácica interna, arteria torácica lateral y de arteria acromio-torácica. La irrigación principal llega al pezón y la areola a través de los cuadrantes súpero-interno y súpero-externo de la mama, pero no se encuentran vasos principales de suministro de los intercostales. Además, los autores encontraron que un área considerable de la mama hipertrófica tiene asimetría en la vascularización con respecto a la contralateral. Por lo tanto, se recomienda en esta publicación realizar una tomografía contrastada previo a la mastoplastia reductiva para identificar la vascularización del CAP. Por otro lado, los autores enfatizan que la mayoría de los estudios actuales se centran en la perfusión arterial del CAP, siendo relevante el riesgo de necrosis debido a la obstrucción del retorno venoso después de la cirugía.

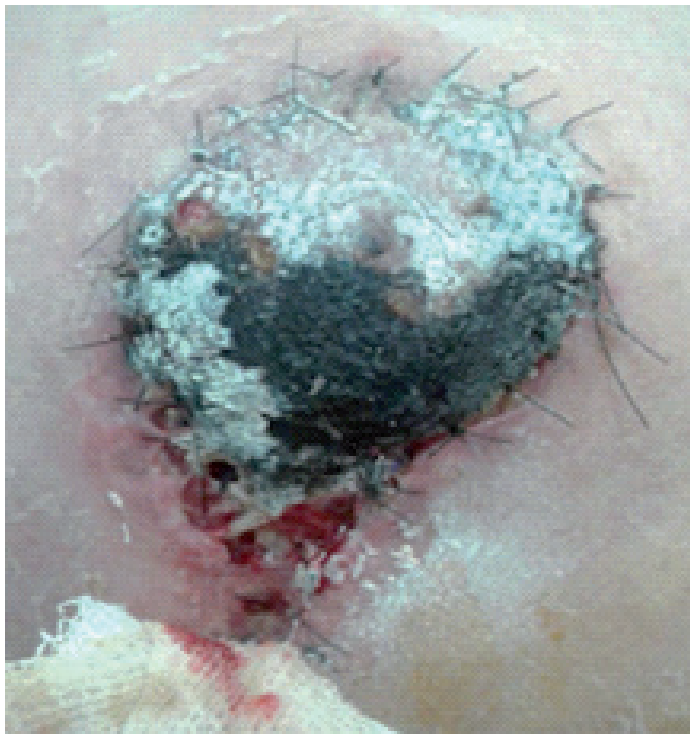En tal sentido, en 2009 Le Roux y cols. (5) estudiaron el drenaje venoso del CAP en 11 especímenes de mamas cadavéricas femeninas (9 en fresco y 2 embalsamadas). Se exploró la anatomía neurovascular de la mama mediante estudios de disección, micro disección, radiografías y tomografía computada. Los investigadores hallaron que el suministro arterial del pedículo súpero-interno se originaba en un solo vaso dominante en cada espécimen, mientras que el drenaje venoso se realizaba a través de una extensa red de ramificación: el drenaje principal se producía por afluentes de la vena torácica interna y externa, además directamente hacia la vena subclavia a través del anillo venoso subareolar superficial y la vena torácica interna. Hacia afuera, las venas de los cuadrantes supero-lateral e ínfero-lateral drenan en las venas subclavias, mientras que internamente dos venas drenan en las venas mamarias internas. Medialmente, las venas tienen un curso superficial,

mientras que lateralmente, las venas siguen un curso más profundo. Estableciendo como conclusiones de su investigación, y realizando un correlato con la mamoplastia reductiva, los autores infirieron que la des-epitelización o adelgazamiento superficial del pedículo supero-interno para reducción mamaria tiene un alto riesgo de complicaciones relacionadas con compromiso vascular o denervación.

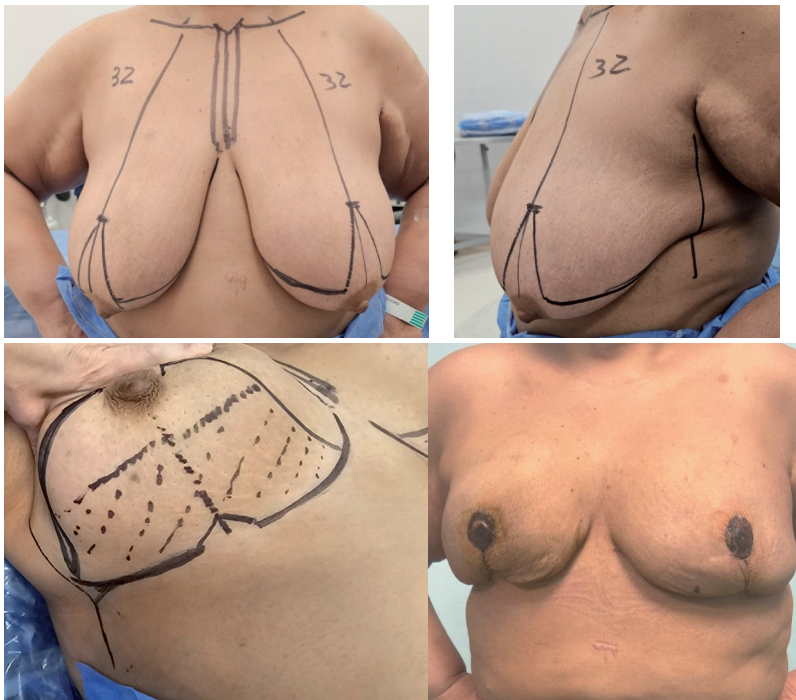
En un estudio de O 'Dey y cols. (6) realizaron micro disecciones de paredes torácicas anteriores después del llenado de los vasos con colorante para examinar la arquitectura de las arterias que irrigan la mama y su contribución al suministro de sangre del CAP en 7 cadáveres femeninos (14 mamas). Los investigadores encontraron que 4 de las 6 fuentes arteriales que sostienen la mama son las principales responsables del suministro de sangre del CAP. Estas fueron según el estudio en orden descendente de reproducibilidad: ramas que se originan en la arteria torácica lateral, de la arteria mamaria interna, ramas anteriores de las arterias intercostales y las que derivan de las arterias torácicas más altas. A pesar de la variabilidad de los vasos, tanto las disposiciones como los trayectos subcutáneos de las arterias que avanzan hacia el complejo areola-pezón mostraron relaciones características.

Los autores estudiaron sobre la confiabilidad de diferentes tipos de pedículos de tejido glandular basados en las fuentes de irrigación de diferentes sectores de la mama, y propusieron que los pedículos laterales y mediales tienen ventajas vasculares obvias, enfatizando especialmente en la utilización de pedículos súper-externos y con conservación glandular de espesor completo, de esta manera se pueden incluir ramas de la arteria torácica lateral y fuentes de otras arterias secundarias. Finalmente concluyeron que la variabilidad vascular y la

superposición pueden explicar la seguridad de diversos pedículos del complejo areola-pezón en mamoplastias reductivas, aunque el grosor del pedículo influye en la confiabilidad vascular. Sin embargo, los abordajes lateral y medial muestran claramente ventajas vasculares sobre aquellos en los que los pedículos superiores. Por lo tanto, el primero puede considerarse más confiable, especialmente el pedículo de base supero lateral dérmico-glandular de espesor completo debe incluir regularmente las ramas dominantes que se originan en la arteria torácica lateral y las arterias suplementarias que se derivan de las regiones de menor relevancia.



*Figura 29: necrosis parcial del CAP en una reducción mamaria.*



*Figura 30: paciente con importante ptosis y volumen a la que se practicó mastectomía bilateral con pedículo inferior utilizando una técnica de reducción de piel, skin reducing o de Spira. Esta es una opción para disminuir el riesgo de necrosis del CAP, casi segura en un caso como este. Paciente tratada por Dra. Mercedes Arrupe y Sandra Luna en el Sanatorio de la Cañada, Córdoba.*

## **Conclusiones**

En esta minirevisión se buscó realizar un resumen de las investigaciones más relevantes en cuanto a vascularización del CAP, teniendo en cuenta su importancia en la cirugía reductiva y oncológica.

Es posible que para tener menores índices de complicaciones en el postoperatorio de las cirugías que implican movilización del CAP, sea útil la realización de angiotomografías y/o ecografías con Doppler para establecer el patrón de vascularización arterial y venosa predominante en cada mama, ya que existe también variabilidad.

Se puede concluir que el patrón constante descrito de manera clásica de vascularización arterial es la anastomosis de ramas de los

vasos torácicos laterales e internos, mientras que las vías de drenaje venoso suman a la vena subclavia a lo antedicho. Por otro lado, se le da gran importancia a la vascularización superficial y por ello a la preservación de la red subcutánea durante la cirugía y el especial cuidado durante la des-epidermización previo a la movilización del CAP.

### **Bibliografía**

1. Zheng H, Su Y, Zheng M, et al. Computed tomographic angiography-based characterization of source blood vessels for nipple-areola complex perfusion in hypertrophic breasts. *Aesthetic Plast Surg.* 2017;41(3): 524–530.
2. Würinger E, Mader N, Posch E, et al. Nerve and vessel supplying ligamentous suspension of the mammary gland. *Plast Reconstr Surg.* 1998;101(6): 1486–1493.
3. van Deventer PV. The blood supply to the nipple-areola complex of the human mammary gland. *Aesthetic Plast Surg.* 2004;28(6):393–398.
4. Seitz IA, Nixon AT, Friedewald SM, et al “NACsomes”: a new classification system of the blood supply to the nipple areola complex (NAC) based on diagnostic breast MRI exams. *J Plast Reconstr Aesthet Surg.* 2015;68(6):792–799.
5. le Roux C M, Kiil BJ, Pan WR, et al Preserving the neurovascular supply in the Hall-Findlay superomedial pedicle breast reduction: an anatomical study. *J Plast Reconstr Aesthet Surg.* 2009;63(4):655–662.
6. O’Dey Dm, Prescher A, Pallua N Vascular reliability of nipple-areola complex-bearing pedicles: an anatomical microdissection study. *Plast Reconstr Surg.* 2007;119(4):1167–1177.

**TÉCNICAS QUIRÚRGICAS  
EN  
CIRUGÍA MAMARIA**

## TÉCNICAS BÁSICAS EN CIRUGÍA MAMARIA

En la segunda mitad de este manual, y luego de establecer las bases anatómicas, se aborda la cirugía mamaria. El mismo apartado se divide en una primera parte sobre cirugía mamaria básica, en la cual se describen las incisiones y técnicas básicas para tratar afecciones mamarias. En la segunda parte, se aborda la cirugía mamaria de avanzada, es decir las técnicas reconstructivas y oncoplásticas para lograr buenos resultados cosméticos en pacientes tratadas por cáncer de mama.

## VÍAS DE ABORDAJE EN MASTOLOGÍA

Teniendo en cuenta la patología a tratar, existen diferentes vías de abordaje e incisiones tanto mamarias como axilares, las cuales serán tenidas en consideración a seguir.

La cirugía es el tratamiento primario para el cáncer de mama, siendo sus objetivos la resección completa del tumor primario con márgenes negativos, para reducir el riesgo de recurrencias locales, y la estadificación patológica del tumor y los ganglios linfáticos axilares para proporcionar información pronóstica.

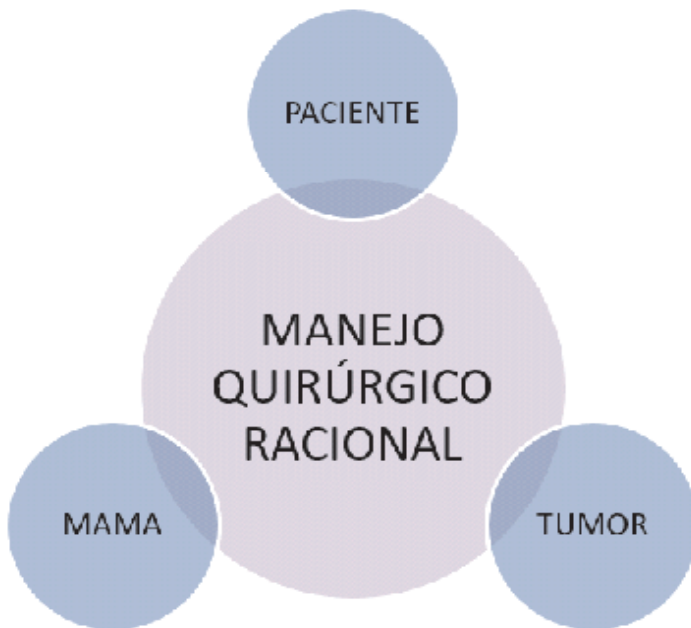
En la actualidad, el cirujano debe adaptarse a la mama y al tumor, es decir que existe un tratamiento y abordaje quirúrgico específico teniendo en cuenta:

- **Paciente:** peso, edad, comorbilidades, deseos reconstructivos, tratamientos adyuvantes, estadio de la enfermedad.

- **Tumor:** tamaño, tipo histológico, invasor o in situ, estadio, biología, ubicación, multifocalidad, multicentricidad.
- **Mama:** tamaño, perfil y contorno, ubicación y tamaño del CAP, grado de ptosis, densidad mamaria, cirugías previas, estado de partes blandas post-radioterapia.

Estas variables deben considerarse para un buen resultado estético. Teniendo en cuenta lo antedicho, y de acuerdo a la ubicación y tamaño tumoral, se deben intentar abordajes poco visibles y a distancia, sin comprometer la seguridad oncológica de la resección.

En casos en que deba realizarse una cirugía radical, debe tenerse en cuenta la posibilidad de reconstrucción inmediata o diferida con prótesis o colgajos.



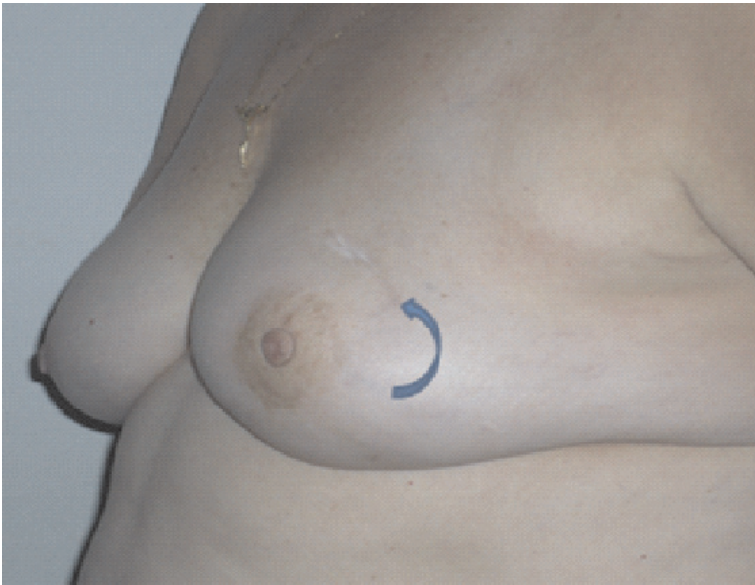
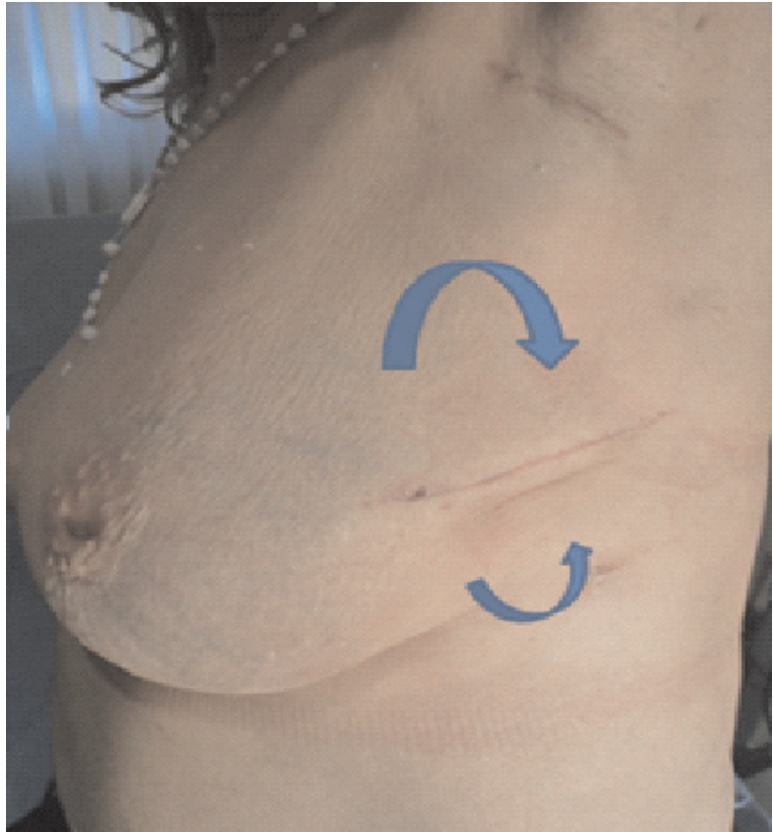

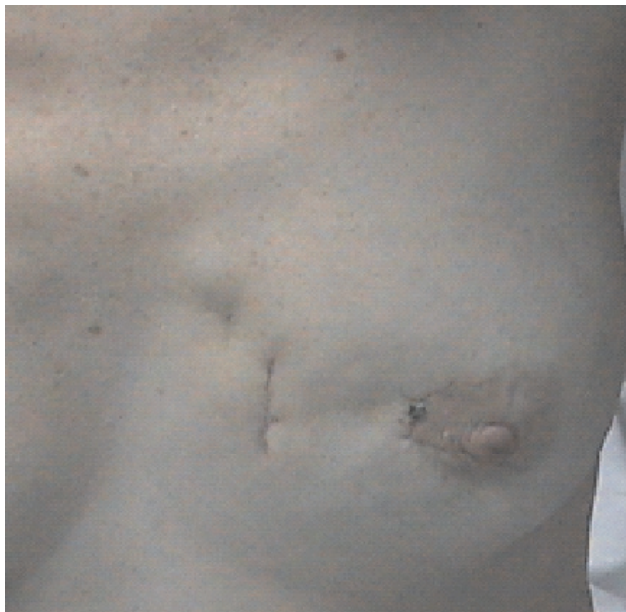Figura 31: imagen que muestra el perfil mamario con el surco submamario. Además, se evidencia una incisión paraareolar para tratamiento de un carcinoma de mama en cuadrante súpero-externo, con remodelación y movilización de colgajo intramamario. La flecha muestra

el desplazamiento de tejido utilizado para remodelar y mejorar el resultado estético.

Figura 32: ubicación tumoral en unión de cuadrantes externos, donde se realizó incisión radiada con excelente resultado estético luego de remodelación con movilización de colgajos inferior y superior como muestran las flechas (mayor volumen desde cuadrante súpero-externo). Obsérvese la incisión para la biopsia del nodo centinela a nivel axilar de 2/3 cm.



Durante años, el concepto del tratamiento quirúrgico conservador del cáncer de mama fue una cuadrantectomía amplia, incidiendo sobre el tumor y extirpando la piel suprayacente. Ese concepto ha cambiado con el correr de los años y la evidencia soporta un tratamiento menos radical aun, siendo factible lograr márgenes libres (considerados actualmente por el mínimo de 1 célula no teñida con tinta china-no ink cell) desde sitios distantes del tumor y utilizando vías de abordaje poco visibles. Debemos tener en cuenta lo que se ha dado en llamar la mama visible o “social”, que es la parte del volumen mamario visible en actividades habituales que desarrolla la mujer, también conocido como “escote”. Teniendo en cuenta lo antedicho, el cirujano mamario debe intentar evitar incisiones que abarquen los cuadrantes internos. En casos en que no sea posible evitarlo, el objetivo es lograr el mejor resultado estético.



*Figura 33: incisión mamaria que afecta el área de “mama social”. De ser factible, debe evitarse realizar incisiones en esta área. Además, es el área de menor volumen de tejido mamario y adiposo que faciliten el cierre sin deformidad.*

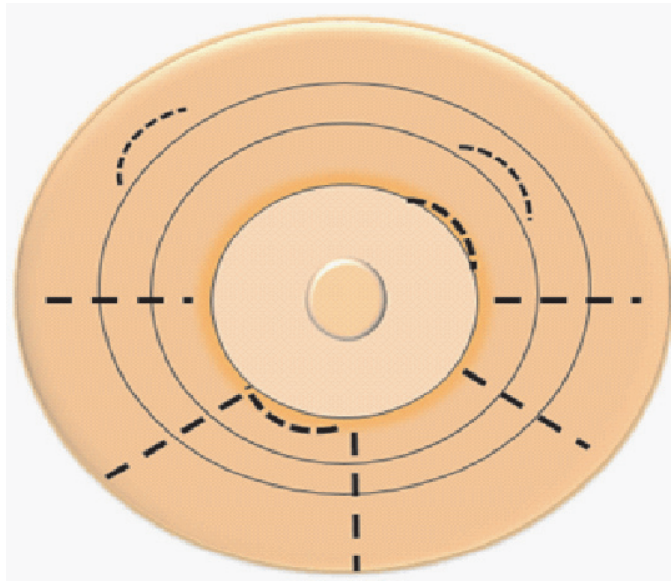


Figura 34: líneas de tensión de la piel y la ubicación de las incisiones. Suele recomendarse como línea general, las incisiones radiadas para la mitad inferior de la mama. Las incisiones siguiendo el sentido de la areola o para y periareolares suelen tener excelentes resultados estéticos.

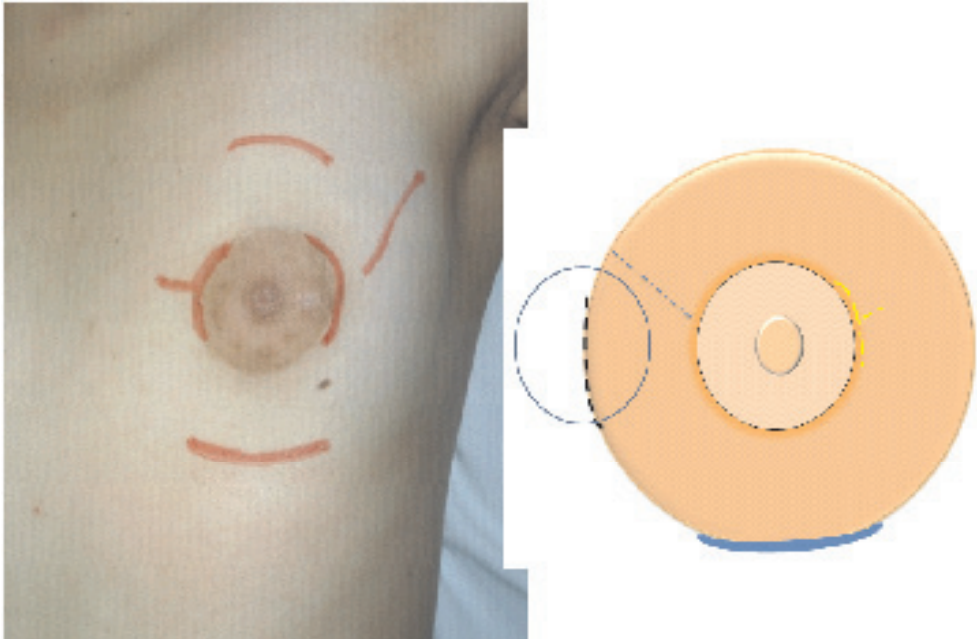
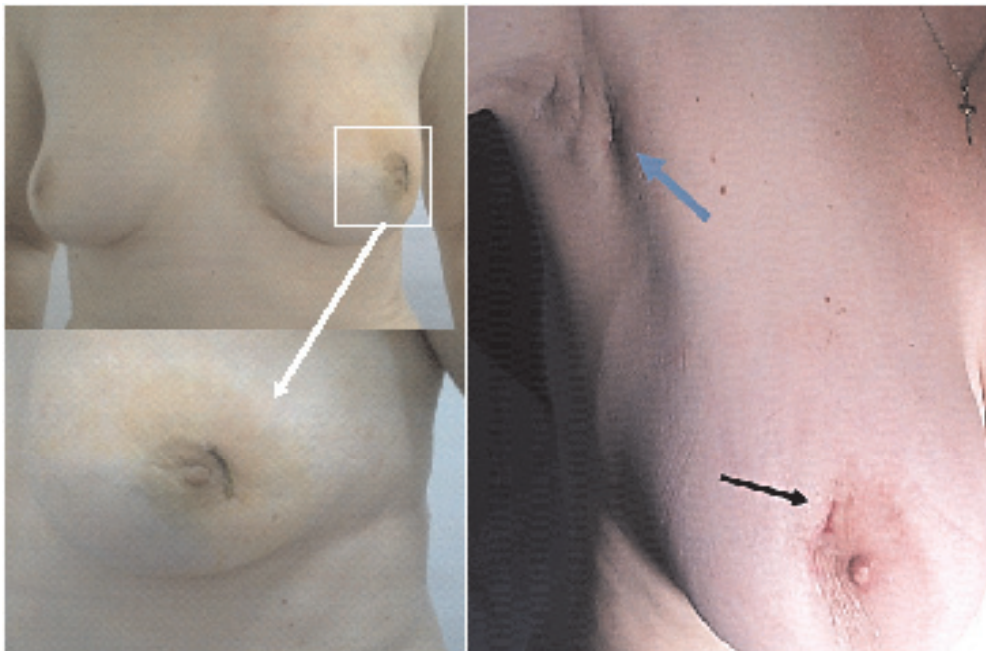


Figura 35: tipos de incisiones para cirugía conservadora de mama. Obsérvese en el dibujo la factibilidad de acceso lateral de los cuadrantes externos de la mama, siendo posible por la misma incisión la biopsia de ganglio centinela. El surco submamario puede utilizarse para mastectomías preservadoras de piel y pezón asociadas a reconstrucción.

## ABORDAJE PERIAREOLAR

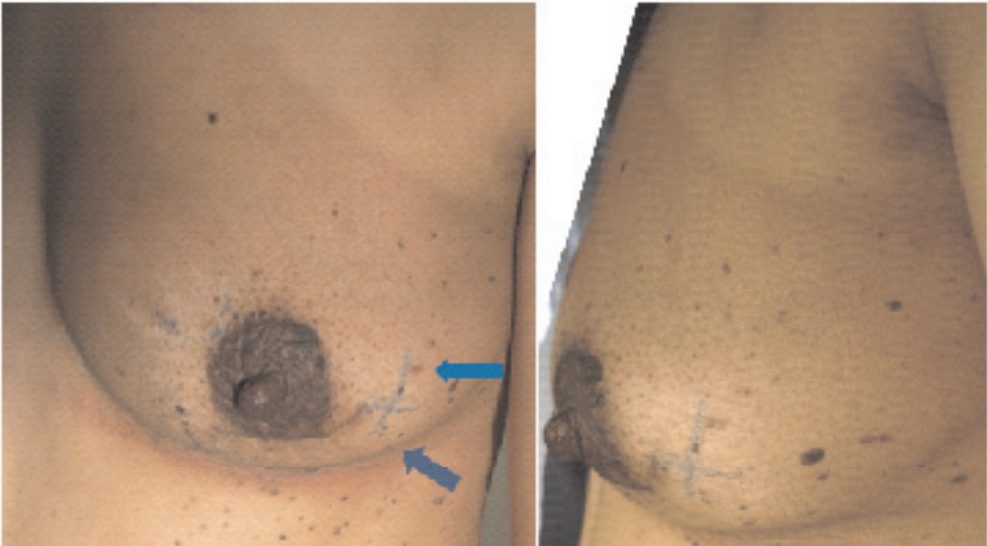
Este abordaje es el que arroja mejores resultados estéticos; en nuestro caso, lo solíamos utilizar de manera clásica en patología benigna, aunque en la actualidad lo utilizamos también como vía de abordaje de escasa visibilidad para casos oncológicos. Esta vía posibilita la extirpación de lesiones relativamente cercanas a la areola (2 a 3 cm aproximadamente), e inclusive en topografías más alejadas mediante la tuberización a través del tejido celular hasta arribar a la zona problema.



*Figura 36: abordaje periareolar. Nótese el excelente resultado estético a los pocos días de postoperatorio. La incisión axilar para el ganglio centinela "se esconde" en la axila.*

Estéticamente, es el abordaje ideal para extirpar tumores de cuadrantes superiores. Sin embargo, los nódulos ubicados en la mitad inferior de la mama no suelen ser pasibles de este abordaje, ya que una tunelización de mediana longitud (3 a 4 cm), se ve dificultada por la ptosis mamaria y dependiendo su grado; a su vez la cicatrización

posterior repercute sobre la convexidad del polo inferior, rectificando dicha convexidad y provocando una alteración en el contorno mamario en polo inferior.

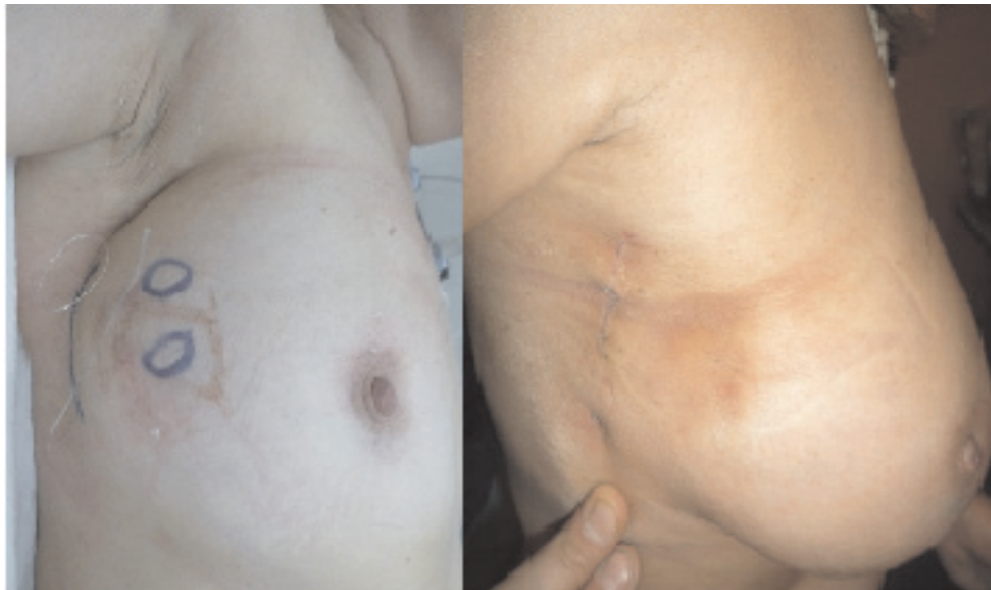

*Figura 37: Carcinoma de mama de cuadrante ínfero-externo, intervenido con incisión subareolar y remodelación oncoplástica con rotación interna de colgajos mamarios (flechas). Se puede evidenciar la falta de afectación del perfil mamario y de la proyección del pezón, a pesar de la vecindad de la extirpación. Nótese los efectos actínicos recientes.*

## **AORDAJE TORÁCICO LATERAL**

Se suele utilizar esta vía para la reconstrucción mamaria, siendo posible la extirpación del nódulo mamario y un acceso al músculo dorsal ancho, para su disección y movilización anterior para un colgajo junto con la colocación de una prótesis. Es posible combinarla con otras incisiones para completar la extracción de todo el tejido mamario en la mastectomía. Habitualmente en el tratamiento conservador, lo utilizamos en lesiones de cuadrantes externos y cercanos a la axila. Es factible realizar el tratamiento axilar por la misma incisión, logrando un abordaje confortable para el cirujano ya que es factible de ampliar

hacia arriba (para el ganglio centinela o linfadenectomía) y abajo, y de escasa visibilidad y buen resultado estético.



*Figura 38: abordaje lateral. Se presenta caso de lesión multifocal en cuadrante supero-externo. Por la misma incisión se abordó la mama y se realizó la biopsia de ganglio centinela. Obsérvese el preoperatorio y el resultado postoperatorio.*

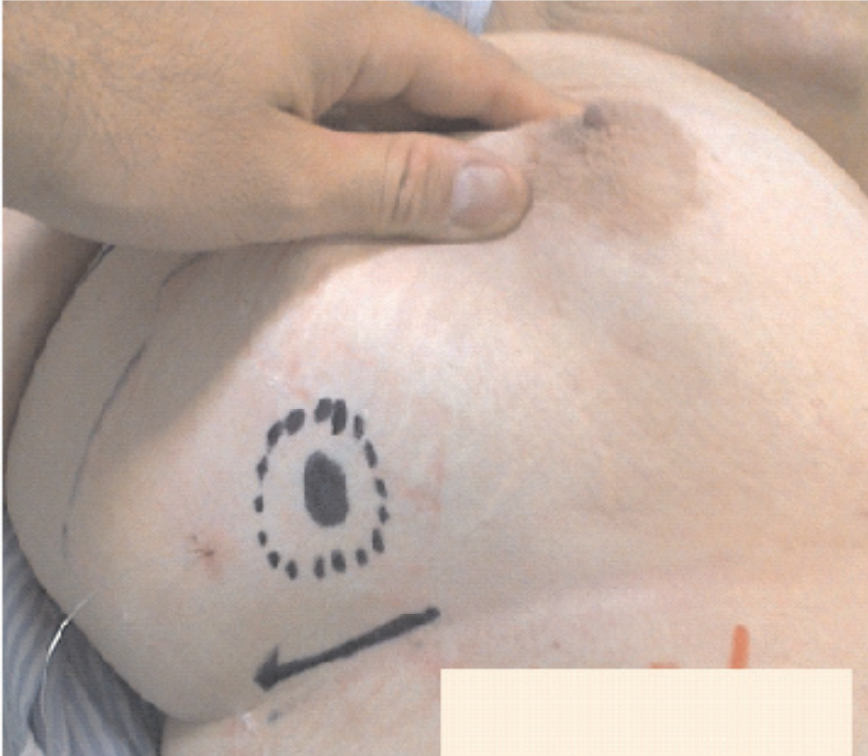
## **ABORDAJE INFRAMAMARIO O DEL SURCO SUBMAMARIO**

Esta incisión y abordaje, ayudada por la ptosis mamaria, constituye una vía ideal para evitar cicatrices visibles. Es posible efectuar diversos procedimientos por este abordaje:

### **- Tumorectomía y remodelación local con tejido mamario.**

Para la extirpación de tumores cercanos al surco submamario cuyo tamaño permita la remodelación local mediante una disección de colgajos glandulares. Como mencionamos anteriormente acerca de las incisiones inferiores, la principal limitación de este abordaje es el posible impacto de la remodelación local sobre el contorno del polo inferior y que se verá tanto más alterado cuanto mayor sea el defecto generado durante la intervención y la movilización del tejido durante la

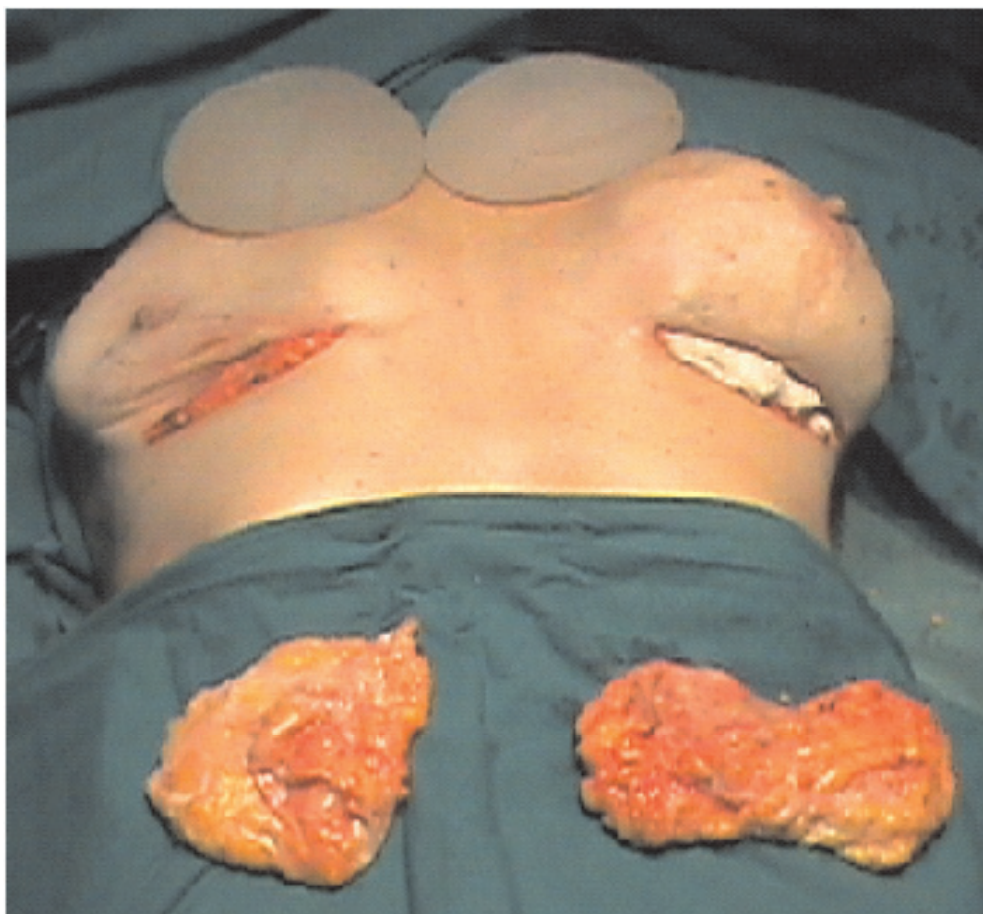reconstrucción. La disección desde el surco debe realizarse siempre en dirección a la mama, evitando despegar el surco de su implantación en el tórax ya que, en caso contrario, desfiguraríamos su anatomía.



*Figura 39: utilización del surco submamario para abordar masa no palpable en unión de cuadrantes inferiores. La lesión fue marcada con arpón guiado por estereotaxia.*

- **Mastectomía ahorradora de piel y pezón.** Es posible realizar este procedimiento con cierta facilidad. Una de las indicaciones posibles puede ser las mastectomías para reducción de riesgo (antiguamente llamadas profilácticas) o en casos de reducción de riesgo contralateral a un carcinoma. Además de la ventaja estética, en este tipo de incisiones no suele afectarse el flujo vascular cutáneo proveniente de los vasos externos (ramas de la mamaria externa y subescapular), mediales (de la mamaria interna) y superiores.

- **Colocación de prótesis retropectorales:** es una vía de abordaje que favorece la desinserción del pectoral mayor de su porción inferior y es factible y relativamente simple la ejecución del bolsillo retropectoral, para la ulterior colocación de prótesis en cirugía estética o reconstructiva.



*Figura 40: mastectomía reductora de riesgo, conservando areola y pezón, con colocación de prótesis retropectorales utilizando el abordaje submamario. El cirujano debe tomar recaudos para extraer el tejido mamario de la cola axilar y del polo superior, pero ello puede facilitar la técnica el uso de valvas con iluminación.*

## **ABORDAJE AXILAR**

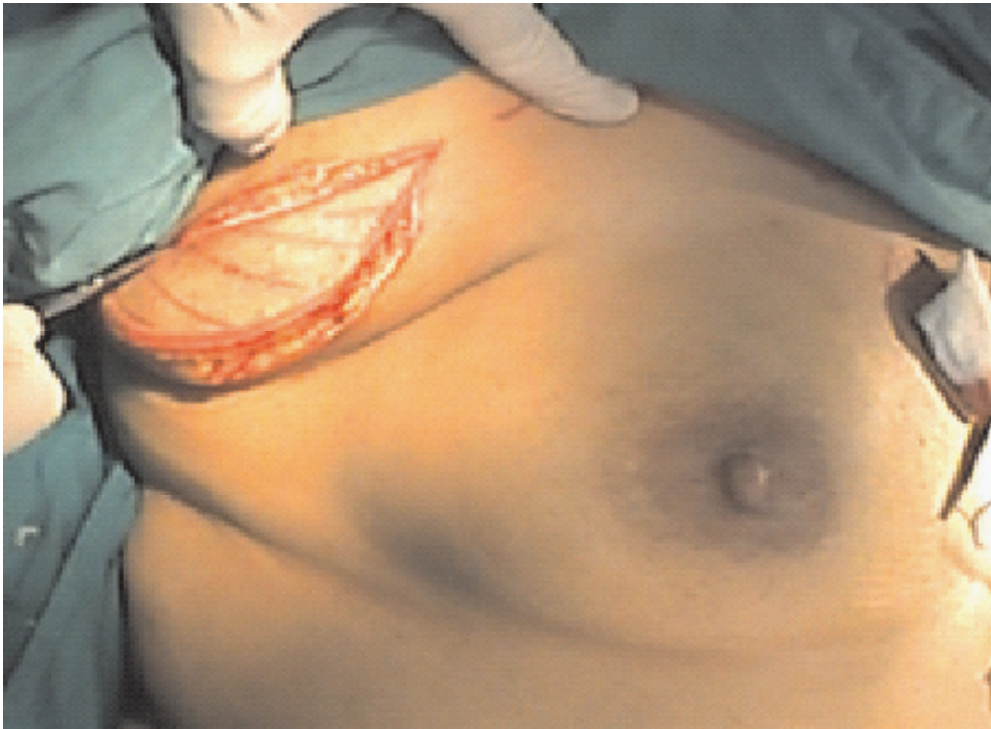
En ciertos casos en particular como en los tumores de cuadrante súpero-externo o ubicados en la cola de la mama, podemos contar con el abordaje axilar.

De esta manera podemos lograr el tratamiento del tumor mamario y la biopsia de linfonodos axilares (centinela o inclusive linfadenectomía) por una misma incisión, arrojando resultados estéticos excelentes.

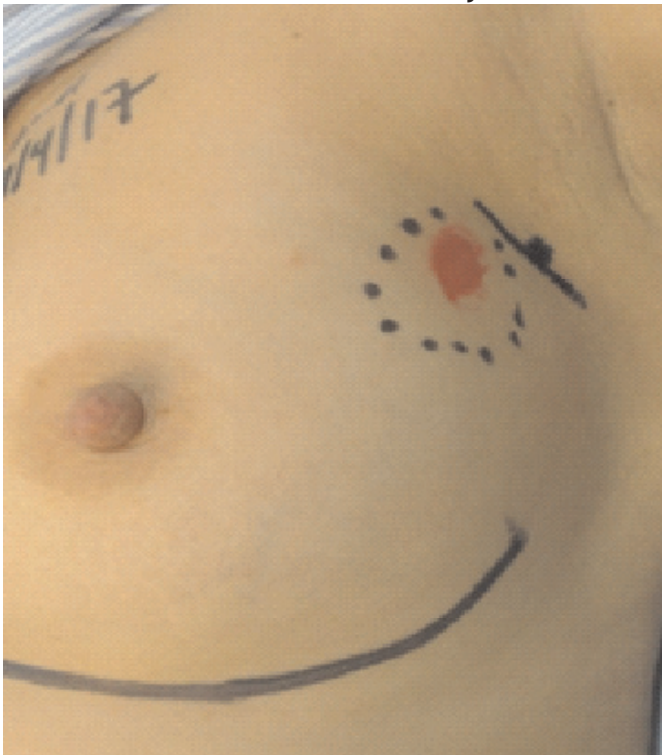
Se recomienda utilizar este acceso en casos en los que, debido a la distancia del tumor a la axila, no sea necesario tunelizar demasiado, aunque hay casos en los que no existen dificultades de accesos a distancia. Se realiza la incisión sobre e borde ínfero-externo del pectoral mayor y se continúa hacia la tumoración.

Es posible también realizarla en sentido oblicuo a la anterior, o inclusive transversal con el mismo abordaje del ganglio centinela. Una vez alcanzada la tumoración se realiza un despegamiento del área para abordar la extirpación y el marcaje de los bordes.

Finalmente se confeccionan los colgajos dermoglandulares con el tejido adyacente para el cierre del defecto. Como hemos mencionado, es posible la realización de la biopsia de linfonodo centinela, teniendo en cuenta que esta debe efectuarse previo a la extirpación del tumor, evitando así la sección de las vías linfáticas. En caso del vaciamiento axilar, es posible la ampliación de la incisión en “s itálica” hacia el borde anterior del dorsal o por la misma incisión transversa.



*Figura 41: abordaje axilar para extirpación de mama aberrante. En este caso en particular, se debe extirpar la piel sobrante junto con el tejido mamario y celular subyacente.*



*Figura 42: abordaje axilar para tumor vecino a la axila. Por el mismo abordaje transversal, se realizó la lumpectomía y la biopsia de nodo centinela.*

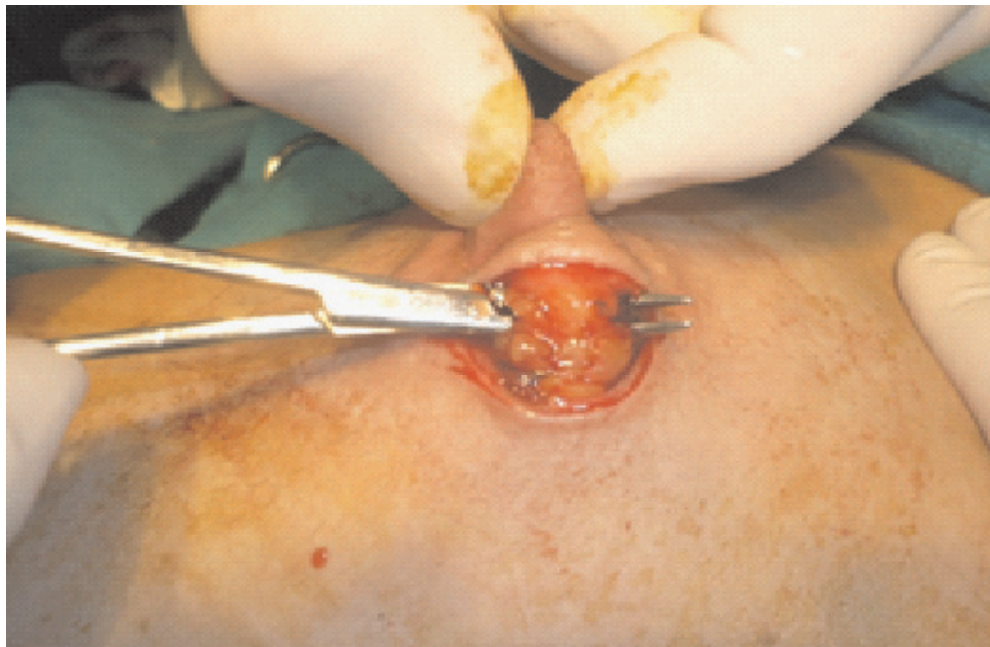## **CIRUGÍA PARA EL TRATAMIENTO DE LA ENFERMEDAD DE LOS CONDUCTOS DE LA MAMA**

El derrame por pezón es la tercera causa más frecuente de consulta en patología mamaria, luego de la mastalgia y los nódulos palpables. Generalmente se debe a un proceso benigno. El derrame por pezón puede ser de diferentes tipos: lactescente, inflamatorio crónico, purulento, seroso, serohemático o hemático. Las causas más frecuentes del derrame por pezón patológico incluyen el papiloma benigno, seguido de la ectasia ductal y, con menor frecuencia, el carcinoma.

### **OPERACIÓN DE URBAN**

Se suele realizar con una incisión periareolar o periareolar de hora 12 a hora 6 (en caso de presentarse fístulas mamarias, la incisión debe incluir la fístula, se utiliza una incisión radiada), se llega a tejido celular que es disecado con pinza de Halstead, evidenciándose los conductos principales retropezón. Luego se realiza una disección delicada rodeando los conductos, se los toma con pinza de Halstead en proximidad al pezón y se los secciona. Se debe reseca el cuadrante central o un pequeño cono de tejido mamario de retropezón de acuerdo a la patología. La pieza es marcada con puntos de reparo para facilitar el estudio en anatomía patológica. Tras una cuidadosa hemostasia y ligadura con sutura reabsorbibles de los conductos, se realiza jareta con puntos reabsorbibles en retropezón. Esto último debe ser realizado con extremo cuidado y es necesario para evitar una retracción de pezón postoperatoria. Solemos dejar el pezón sostenido con un carretel de catgut, de esta manera el mismo permanece fijo por 48 hs a 72 hs, siendo éste el período en el cual suele retraerse. Finalmente, se realiza

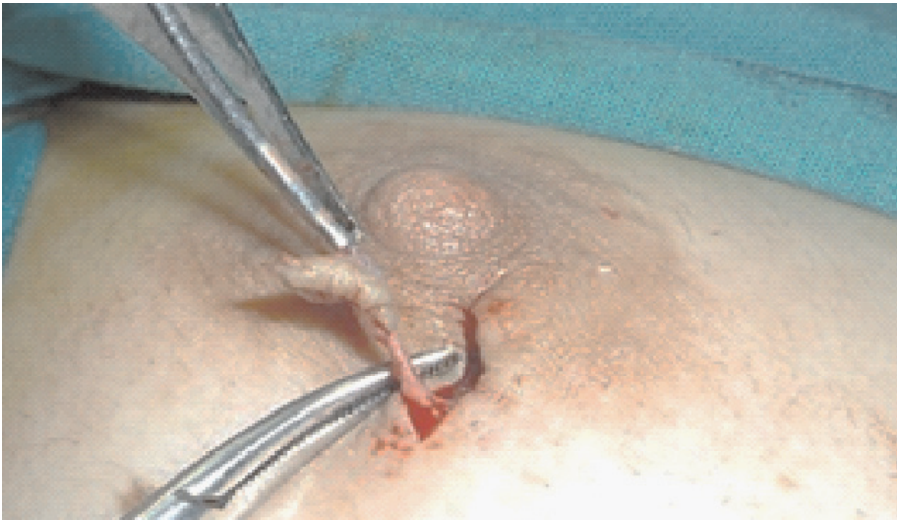
el cierre de la mama con sutura reabsorbible. Se deja drenaje por la misma incisión.



*Figura 43: imagen que muestra la extirpación de los conductos terminales de la mama durante una intervención de Urban. Nótese que se ha realizado previamente la disección por detrás de los conductos y una pinza de Halstead los expone previo a resecarlos.*

## **OPERACIÓN DE SANDBLOND**

En casos de pacientes jóvenes, generalmente preservamos los conductos principales utilizando una técnica que individualice el conducto enfermo. Esto es posible utilizando un estilete delicado o tiñéndolo con azul de metileno. Es posible también realizarlo a visión directa en casos de conductos evidentemente dilatados. El abordaje se realiza de manera idéntica a la operación de Urban, una vez individualizado el conducto enfermo, se lo debe seguir en su trayecto excéntrico por 2 a 3 cm y seccionarlo distalmente. El resto de los pasos son idénticos a la cirugía anterior.



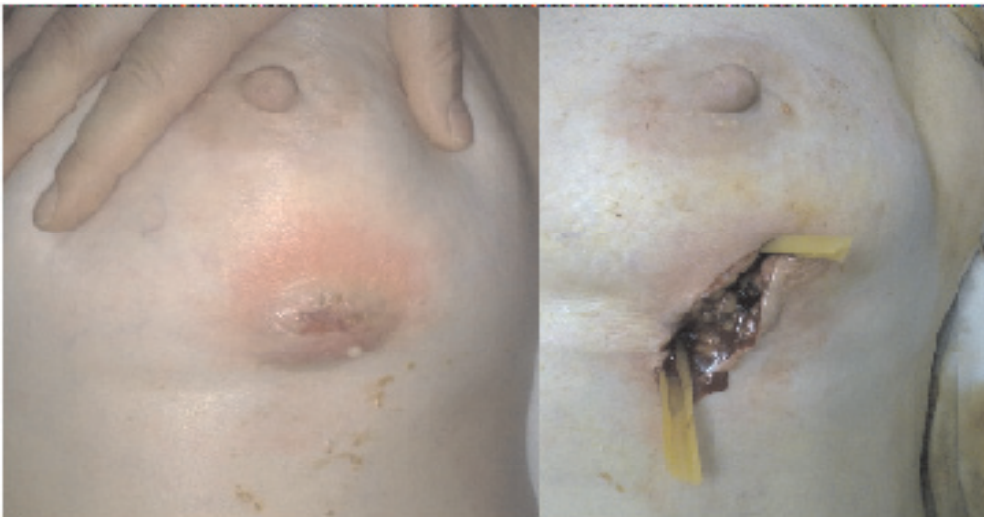
*Figura 44: identificación del conducto enfermo y extirpación del mismo (operación de Sandblond).*

## **ABSCESO MAMARIO**

Se considera que, si al cabo de 3 a 4 días una mastitis no ha mejorado, es muy probable que haya progresado a un absceso. En casos en que sea puerperal el cuadro, suele ser necesaria la suspensión de la lactancia.

Abscesos pequeños pueden ser susceptibles de evacuarse por punción, sin embargo, la misma suele ser insuficiente. Es por ello que, en la mayoría de los casos, se debe realizar una intervención para drenar el contenido del absceso, evitando la persistencia de material purulento en la cavidad: “ubi pus ex vacuo”. Es ideal la utilización de anestesia general, ya que en ocasiones la anestesia local no suele ser suficiente en estos casos. Se realiza una incisión amplia a nivel de piel en la zona más fluctuante y de mayor declive, se realiza la apertura del absceso y debridación de sus paredes con divulsión digital, procurando romper todas las trabéculas que pudieran existir. Es menester realizar

un importante lavado de la zona con agua oxigenada y soluciones antisépticas y con suero fisiológico. Se deben dejar drenajes (es posible utilizar tubos). Se cierra con escasos puntos la piel en casos de incisiones muy extensas, aunque la mayoría de las ocasiones se aguarda el cierre por segunda intención sin cierre primario. En el postoperatorio, las curaciones deben realizarse con soluciones antisépticas y agua oxigenada hasta que finalice la exteriorización de pus. Es fundamental la utilización de antibióticos acordes al caso.

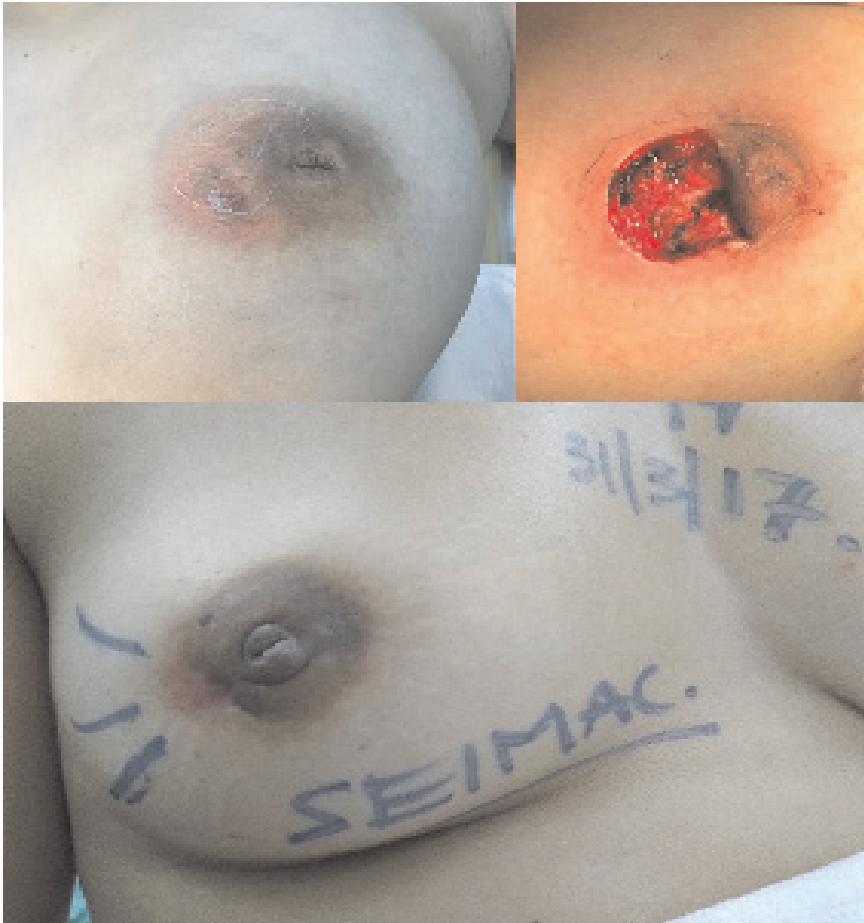

*Figura 45: absceso mamario periférico y su tratamiento con drenajes.*

## **SEIMAC**

A diferencia del absceso periférico mamario, la SEIMAC (secuencia de la enfermedad inflamatoria mamaria asociada a los conductos) es una entidad que se inicia con la afectación de un conducto y finaliza con el absceso periareolar recidivante. La evolución de esta afectación se produce a partir de una metaplasia pavimentosa del epitelio cilíndrico ductal. A medida que progresa, se produce una cantidad

abundante de queratina que conduce a la obstrucción de los conductos principales. Como consecuencia se produce la dilatación del conducto por la acumulación de secreción de los acinos. El revestimiento epitelial en esta área se adelgaza y se produce una solución de continuidad, lo que expone el estroma de sostén circundante al contenido luminal y desencadena la inflamación.



*Figura 46: absceso central de la mama (SEIMAC). Su tratamiento es diferente al periférico, debiendo researse los conductos afectados junto con el trayecto fistuloso.*

Hay proliferación bacteriana, especialmente estafilococos coagulasa-negativos y propinebacterias, que conducen a la aparición de un absceso subareolar que, dejado a su evolución, puede drenar

de manera espontánea y recurrente en la areola. Suele generarse una fístula que comunica la piel con el conducto afectado.

Los síntomas asociados y generalmente secuenciales son:

- Inversión del pezón
- Telorrea: es de aparición precoz y suele ser bilateral, multiorifical y de color verdoso o amarronado. Al examinar podemos individualizar al o los conductos afectados exprimiendo la secreción.
- Mastalgia.
- Retracción del pezón: por fibrosis periductal conduce al acortamiento de los conductos.
- Induración subareolar: por episodios crónicos se genera un área de fibrosis.
- Absceso subareolar: es habitual que los abscesos sean recidivantes, dando lugar a la aparición de áreas de fibrosis y cicatrices.
- Fistulización: ocurre tras el drenaje espontáneo. Existen dos tipos de fístula: las superficiales y las profundas. Las fístulas superficiales son el resultado de la infección de las glándulas subepidérmicas de la mama, mientras que las fístulas profundas constituyen el último paso de la secuencia de la enfermedad de los conductos.

Hemos realizado esta introducción en el caso de la SEIMAC, ya que el manejo del absceso subareolar es diferente del de un absceso mamario periférico. El primero se trata con drenaje del absceso, mientras que el segundo se inicia en los conductos, es por ello que su tratamiento es la extirpación parcial o total de los conductos retroareolares. En mujeres jóvenes, se intenta la conservación de la mayor cantidad de conductos, ya que no siempre es simple individualizar uno solo afectado. En caso de fístula se debe realizar la resección del trayecto fistuloso. La asociación de antibióticos permite reducir el índice de recidivas.

## **TRATAMIENTO CONSERVADOR DEL CÁNCER DE MAMA**

Desde la década del '80, y luego de 2 trabajos fundamentales al respecto (Veronesi y Fisher), se comenzó a realizar el tratamiento conservador para el cáncer de mama de manera rutinaria, en ciertos casos. Como es de esperar, el principio fundamental de esta intervención, es la conservación de la mama afectada. Teniendo en cuenta los trabajos científicos realizados, se arribó a la conclusión que, si se evita la mastectomía, siempre se debe realizar radioterapia adyuvante al volumen mamario para evitar recidivas locales. Es por ello que podemos decir que el tratamiento conservador entraña la cuadrantectomía o segmentectomía, la evaluación axilar (linfonodo centinela o vaciamiento axilar) y la radioterapia postoperatoria. Los objetivos del mismo son:

- 1) Obtener el máximo control local a pesar de mantener la mama.
- 2) Diagnóstico certero sobre el estadio de la enfermedad.
- 3) Aceptable resultado estético.

Para que una paciente sea incluida en un tratamiento conservador, debe cumplir los siguientes requisitos:

- Estadios I y II.
- Casos específicos de carcinoma localmente avanzado con quimioterapia neoadyuvante, tras lo cual es posible extirpar la zona problema conservando la mama.
- Márgenes quirúrgicos negativos en el estudio intraoperatorio o diferido.
- Disponibilidad de radioterapia y accesibilidad al control periódico.

## **CONTRAINDICACIONES CLÁSICAS PARA EL TRATAMIENTO CONSERVADOR**

### **ABSOLUTAS**

- Multicentricidad.
- Contraindicaciones de radioterapia: tratamiento radiante previo mamario o torácico, enfermedades.
- Microcalcificaciones difusas de características atípicas sin diagnóstico.
- Cáncer de mama central salvo excepciones.
- Retumorectomía con márgenes positivos extensos.
- Enfermedad de Paget con tumor periférico.
- Deseos de la paciente.

### **RELATIVAS**

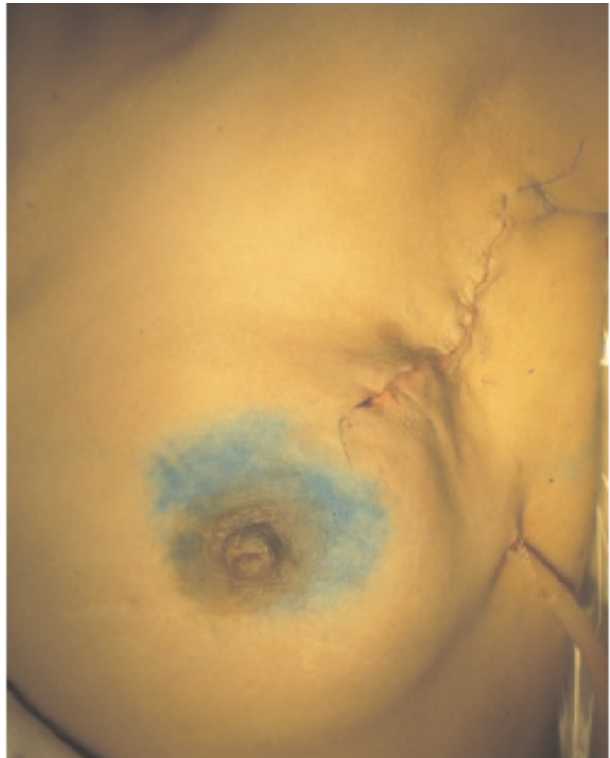- Enfermedad multifocal que requiere dos incisiones quirúrgicas.
- Enfermedad del tejido conectivo especialmente esclerodermia.
- Tumor mayor de 5 cm.

Como veremos más adelante, varias de estas complicaciones, ahora no lo son o son relativas como multicentricidad, tumor central, enfermedad de Paget y tumor periférico; con técnicas oncoplásticas puede lograrse la conservación con buenos resultados cosméticos e idénticos índices de recurrencia que con la mastectomía.

Como hemos mencionado con anterioridad, de manera clásica la incisión de la resección mamaria segmentaria se realiza por encima de la tumoración palpable. Los mejores resultados estéticos se obtienen con incisiones concéntricas paraareolares. En las uniones de cuadrantes externos, las incisiones radiadas brindan un aceptable resultado

estético. En la actualidad, se avala la utilización de vías de abordaje poco visibles para lograr el mismo resultado oncológico con excelentes resultados estéticos, como son los abordajes periareolar, lateral, submamario y axilar.

*Figura 47: incisión radiada para cuadrantectomía súpero-externa con extensión hacia la axila para la biopsia del linfonodo centinela.*

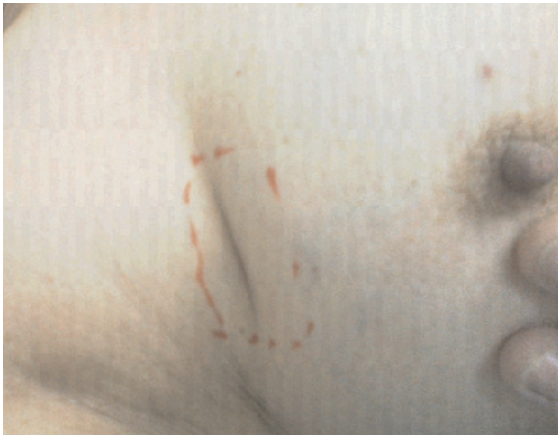

La segmentectomía en sí, consiste en la extirpación de un “segmento” mamario, incluyendo la tumoración, con márgenes libres macroscópicos de entre uno y dos centímetros.

La cuadrantectomía, técnica quirúrgica implantada por Veronesi para el tratamiento conservador del cáncer de mama, tiene una finalidad local más radical que la segmentectomía o lumpectomía (a pesar que arrojaron resultados oncológicos similares). La misma consiste en extirpar el cuadrante mamario en el que se encuentra el tumor, incluyendo el segmento de piel correspondiente y la aponeurosis del pectoral mayor. El resultado estético es en general menos satisfactorio que para la segmentectomía. Se realiza englobando la cicatriz de biopsia anterior con por lo menos 2 cm o más de margen cutáneo y glandular, hasta la aponeurosis del pectoral mayor, realizándose asimismo si la

tumoración está profundamente localizada, la resección de la porción superficial del pectoral mayor correspondiente. Actualmente está avalada la extirpación tumoral con márgenes libres sin que sea necesaria la clásica cuadrantectomía con sus límites. Como se mencionó ut supra, nos encontramos en la era de la cirugía dirigida a la paciente en particular, a la mama (tamaño, grado de ptosis, tipo de mama) y al tumor (volumen, localización), siendo el cirujano el que debe adaptarse a cada caso (ver cirugía oncoplástica en tratamiento conservador). Si existe una pequeña retracción cutánea, a la altura de la localización tumoral, se debe extirpar una elipse cutánea, junto con el resto de la segmentectomía. Si se ha llevado a cabo una biopsia previa, se debería extirpar en la pieza definitiva toda el área afectada, incluyendo la piel. En tumores retroareolares en los que va a ser necesario realizar una extirpación en bloque del complejo areola-pezón (block central), el resultado estético es satisfactorio y posteriormente con técnicas de reconstrucción de pezón, se logra una aceptable y natural imagen mamaria.

Cuando la localización del tumor afecta al cuadrante súpero-externo, se puede realizar la cuadrantectomía en bloque con la misma incisión dérmica ampliada hacia la axila para su vaciamiento. En las demás localizaciones se realizan dos incisiones o se aborda el ganglio



centinela desde la misma incisión con tunelización.

*Figura 48: imagen que muestra retracción de piel sobre el tumor. En estos casos debe obtenerse con la pieza de segmentectomía la piel suprayacente.*

## **TÉCNICA QUIRÚRGICA DEL TRATAMIENTO CONSERVADOR**

- 1. Campos operatorios:** la solución antiséptica debe ser aplicada abarcando todo el miembro superior homolateral a la mama problema, colocando un campo grande por debajo del mismo que incluye el sostén del brazo y se coloca un campo pequeño en forma triangular englobando la mano.
- 2. Incisión mamaria:** como hemos mencionado, se realiza la misma teniendo en cuenta la ubicación tumoral, ptosis mamaria y factibilidad de abordajes poco visibles. También se debe tener en cuenta la posible expansión hacia axila.
- 3. Delimitación de la pieza y extirpación de la misma.** Se deben obtener márgenes oncológicamente correctos, es por ello que se disecciona por arriba y por debajo de la lesión formando dos colgajos superficiales. Los colgajos pueden ser tomados por 2 o 3 pinzas de Allis o de Backhause, de esta manera el 1º o 2º ayudante lo eleva hacia el Zenit para facilitar la disección. El cirujano debe tener siempre en vista y/o palpando la zona tumoral. En este momento es posible tomar la zona específica del tumor, con punto tractor o pinza de tracción (Backhause o similar) para favorecer la extirpación. Se arriba en profundidad hasta la aponeurosis del músculo pectoral mayor, en la técnica clásica o se define palpatoriamente los márgenes de escisión. Previo a la completa extracción de la pieza, el cirujano debe marcar la misma para el estudio de márgenes por parte del patólogo en el intraoperatorio y en diferido. Esta marcación se realiza con puntos (2 hilos largos, 2 cortos y 1 largo) ubicando el límite superior, el superficial y hacia el pezón; debido a que

puede extirparse una pequeña losange de piel si la incisión es sobre el tumor, siendo innecesario en estos casos la marcación del límite superficial. Una vez extirpada la pieza, se realiza hemostasia aguardando el resultado intraoperatorio de los márgenes; ante su indemnidad se procede al cierre. En casos de técnicas oncoplásticas con movilización de colgajos intramamarios y patrones reductivos, se sugiere marcar el área tumoral inicial con clips de titanio, lo cual favorece la localización del boost de la radioterapia.

**4. Cierre de la segmentectomía.** En la mayoría de los tumores de pequeño tamaño o en mamas voluminosas, no será necesaria la aproximación de los bordes ya que el volumen extirpado no llevará a una alteración estética evidente. En estos casos es suficiente la colocación de un drenaje durante 48 horas y el cierre glandular y del celular subcutáneo con material reabsorbible. En otras ocasiones, el defecto mamario originado por la extirpación tumoral conducirá a una deformidad en la superficie mamaria (ver segmentación mamaria), especialmente por la adhesión de la piel al plano muscular tras la irradiación. Para la prevención de este evento es conveniente la interposición de tejido adiposo y/o glandular entre estos dos planos anatómicos con el fin de que contacten y se adhieran. Este material se obtendrá mediante la disección de colgajos glandulares desde los bordes de la incisión para movilizar este tejido adyacente al lecho quirúrgico y aproximarlos sin provocar retracciones de piel. A su vez, es posible desinsertar parte de la mama de su plano profundo

con disección roma, esta maniobra favorecerá el relleno del defecto provocado por la extirpación. Habitualmente se realizan puntos hemostáticos reabsorbibles en “x” afrontando los bordes y cierre subdérmico con sutura intradérmica superficial. Habitualmente, dejamos drenaje por contra abertura o por la misma incisión, dependiendo del volumen extirpado y de la ubicación de la incisión. Se realiza vendaje compresivo con apósitos o vendas elásticas. En el postoperatorio sugerimos sostenes deportivos o de postoperatorio.

## MANEJO DE LESIONES NO PALPABLES

En casos de lesiones no palpables, se realiza la marcación previa con estereotaxia utilizando generalmente un arpón o carbón, aunque también es factible realizarlo con marcación radioactiva (ROLL). En casos de marcación de lesiones por mamografía, se realiza en el intraoperatorio una mamografía para constatar la presencia de la lesión en la pieza. El patólogo debe utilizarla también para su evaluación intra y postoperatoria.

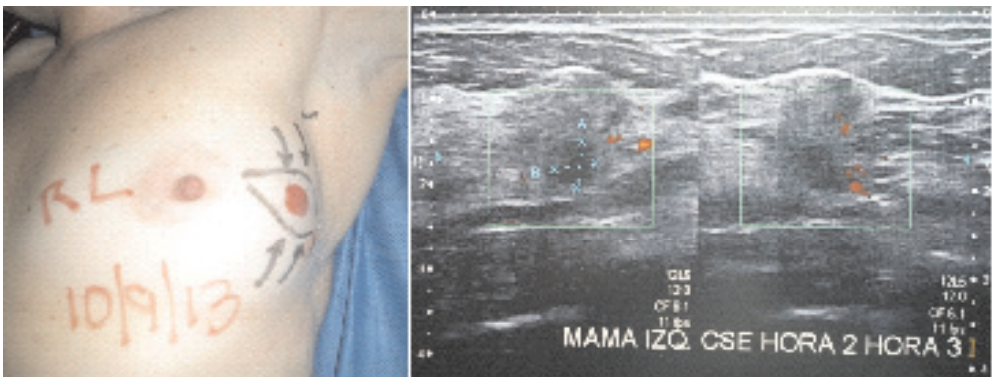
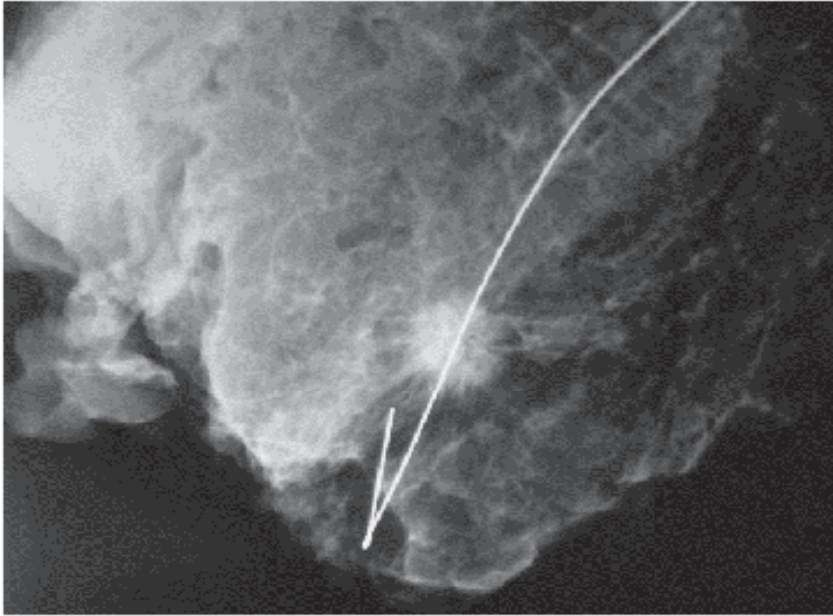


Figura 49: marcación ecográfica de lesión no palpables con 2 arpones.



*Figura 50: mamografía intraoperatoria de pieza de biopsia radioquirúrgica.*

# TRATAMIENTO RADICAL DEL CÁNCER DE MAMA

## **MASTECTOMÍA RADICAL DE HALSTED-MEYER**

Esta operación, de rutina hasta poco tiempo atrás para el tratamiento de todos los carcinomas mamarios, ha sido relegada a indicaciones sumamente puntuales: recidiva postmastectomía y radioterapia, grandes masas tumorales no respondedoras a tratamientos sistémicos y radiantes sin enfermedad a distancia, invasión del pectoral mayor, entre otras.

Las incisiones a realizar, son de acuerdo a la ubicación tumoral, sin embargo, la clásica es la de Halstead. En esta intervención, se realiza:

- Mastectomía con losange amplia de piel.
- Músculos pectoral mayor y menor.
- Linfadenectomía axilar hasta el 3º nivel.

Se conserva:

- Nervio del músculo dorsal ancho.
- Nervio del músculo serrato mayor o de Charles Bell.
- Nervios intercostobraquiales, si fuera posible.

El músculo pectoral mayor se secciona a nivel del tendón de la inserción humeral conservando el haz clavicular. Luego, se secciona la inserción del músculo pectoral menor en la apófisis coracoides. Al extirpar este último, y teniendo en cuenta que se encuentra envuelto por la fascia clavi-péctoro-axilar, se realiza la apertura de la axila y su posterior linfadenectomía de los tres niveles de Berg.

A continuación, se seccionan las inserciones costales de am-

bos pectorales extrayendo la pieza. Se realiza hemostasia y se colocan 2 drenajes, uno a nivel axilar y otro en el lecho de la mastectomía.

### **MASTECTOMÍA RADICAL MODIFICADA DE PATEY-MEROLA**

Esta operación ha quedado relegada prácticamente para favorecer el acceso al 3º nivel axilar de Berg. Es decir que generalmente la indicación inicial, es de una mastectomía modificada tipo Madden, y durante la linfadenectomía se decide extirpar el pectoral menor (neologismo: “merolizar”) para acceder al nivel apical.

### **MASTECTOMÍA RADICAL MODIFICADA TIPO MADDEN**

Es la intervención indicada de manera rutinaria en la actualidad para el tratamiento radical del cáncer de mama. Se realiza la extirpación de piel, complejo areola-pezón y glándula mamaria con la aponeurectomía del pectoral mayor. Describiremos de manera separada la linfadenectomía, sin embargo, la misma incluye la técnica de esta intervención, a no ser que esté indicada la biopsia de ganglio centinela.

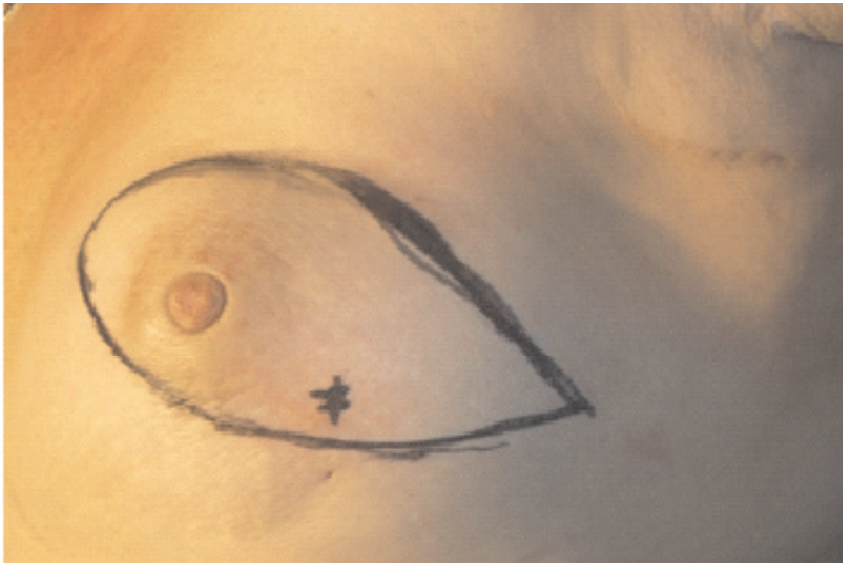
1. **Campos operatorios y posición:** ambos brazos separados a 90º de la línea media, en decúbito dorsal. El campo operatorio a realizarse con soluciones iodadas o, en caso de irradiación previa con sustancias no iodadas. Se debe incluir desde el cuello hasta la región umbilical homolateral y hasta la mitad de la mama contralateral. Para realizar campo del miembro problema, un ayudante debe mantener el brazo elevado para lograr efectuar campo en todo el miembro sobrepasando la línea axilar posterior (advertir una colocación de los electrodos de monitoreo fuera del campo operatorio). La mano, que no es pintada, debe ser cubierta por un campo pequeño doblado de forma triangular. Se coloca, en primera

instancia un campo grande por debajo del miembro superior correspondiente, luego otro campo superior grande y uno inferior cubriendo miembros inferiores. Se fija el campo superior con puntos o pinza de campo: para esternal superior e inferior, acromial y en la región latero torácica baja.

2. **Incisión:** la incisión siempre debe incluir pezón y areola en la técnica clásica, la misma gira en base de la ubicación tumoral e incluyendo estas estructuras, prefiriendo en nuestra experiencia utilizar la transversa de Steward o sus modificaciones oblicuas de acuerdo al tumor.

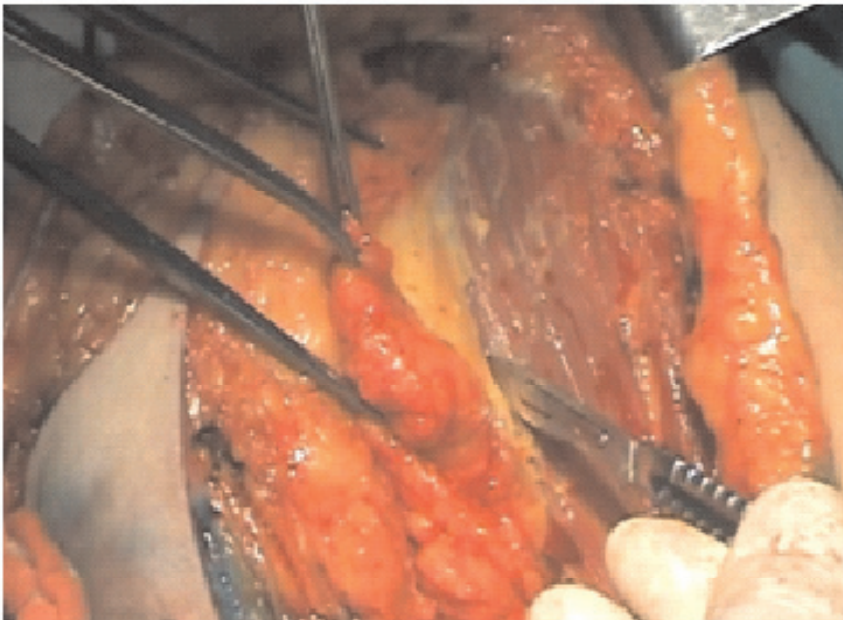
El tallado de los colgajos: se efectúa el marcado de piel con bisturí pudiendo utilizarse a continuación electrobisturí monopolar. El espesor del colgajo debe incluir parte del tejido celular subcutáneo, evitando así la necrosis postoperatoria, teniendo especial cuidado en la sección de los ligamentos de Cooper, ya que se considera que entre los mismos es posible un remanente de tejido mamario. Al arribar la incisión al celular subcutáneo, se coloca una compresa en el borde de la incisión fijándola con 4 o 5 pinzas de Adder o de Backhaus que serán útiles para la tracción.

Se prosigue con el tallado del colgajo llegando por arriba a 2 o 3 cm del borde anterior de la clavícula por arriba, profundizando la disección hasta llegar al músculo pectoral mayor. Se continúa realizando el tallado de los colgajos con los siguientes límites: por dentro el borde esternal correspondiente; por debajo la disección se debe extender hasta la vaina de los rectos; siendo el más dificultoso el límite externo de la disección, debido a que allí es donde se debe ubicar el borde anterior del músculo dorsal ancho.

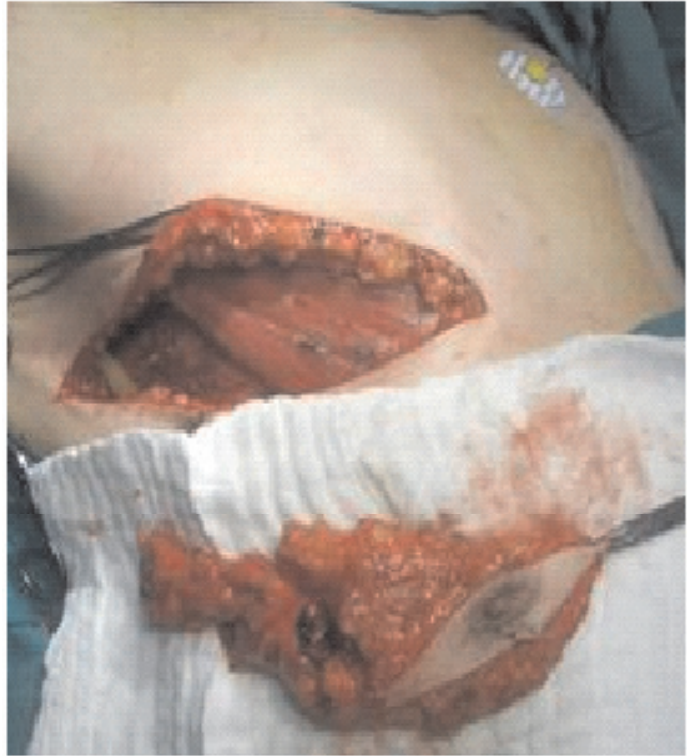

*Figura 51: incisión clásica de Stewart para la mastectomía de Madden.*

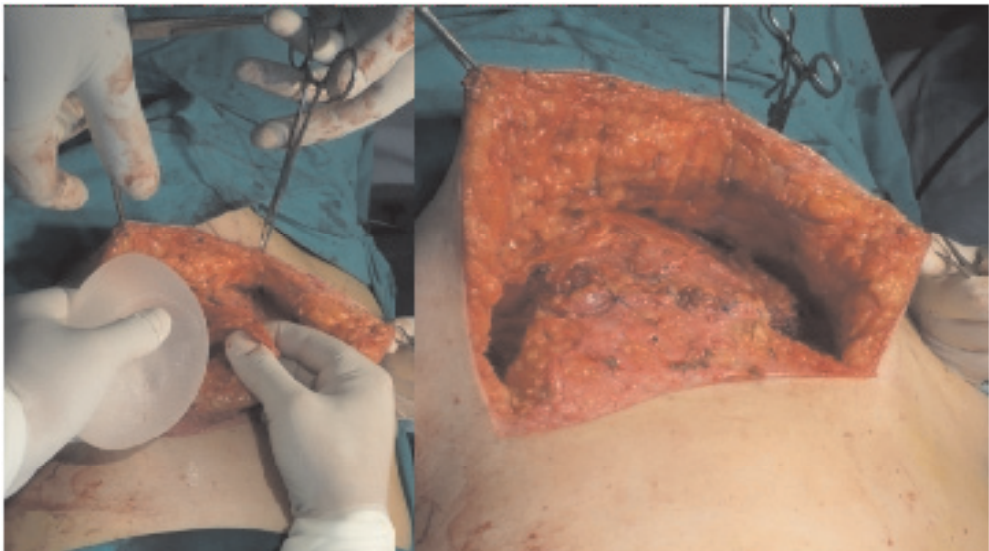
**3. Aponeurectomía del musculo pectoral mayor:** se realiza en sentido céfalo caudal, tratando de disecar todas las fibras en el sentido paralelo de las mismas. El límite inferior es el hallazgo de la aponeurosis del recto anterior, dejando caer la mama hacia afuera para comenzar la disección axilar.



*Figura 52: aponeurectomía del pectoral mayor con bisturí frío.*



*Figura 53: mastectomía de Madden en cáncer de mama masculino.*



*Figura 54: colocación de prótesis retropectoral postmastectomía utilizando tejido celular subcutáneo en el colgajo inferior (skin reducing mastectomy) para realizar el bolsillo.*

## VACIAMIENTO AXILAR

La linfadenectomía axilar fue útil para estadificación y como predictor de riesgo de recurrencia de la enfermedad, en gran parte fue sustituida por la biopsia del ganglio centinela. El diagnóstico certero del status linfático axilar, aun es el factor pronóstico más importante en el cáncer de mama. Un hecho bajo discusión al igual que en otros cánceres ginecológicos, es si verdaderamente la linfadenectomía es terapéutica. Según la evidencia actual, lo es sólo en casos de axila metastásica. La discusión actual apunta a la utilidad de los linfonodos sanos, los cuales, al formar parte del sistema inmune, sería relevantes en la lucha contra la enfermedad. Es por ello que la biopsia del linfonodo centinela es un método útil para diagnosticar el estado axilar, con una intervención mínima.

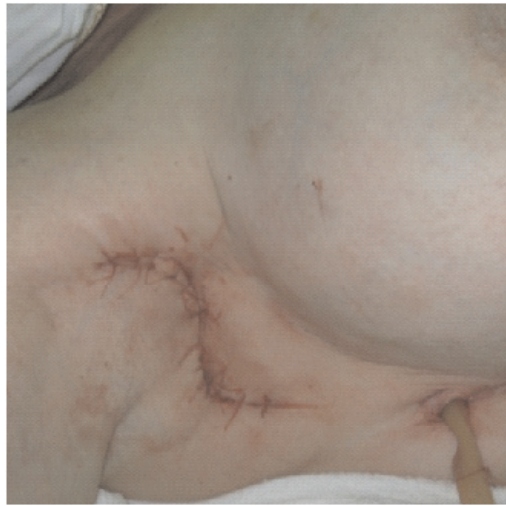Límites de la disección axilar:

- Hacia arriba: vena axilar
- Hacia abajo: cruce de los vasos sub-escapulares con el nervio tóracodorsal.
- Por afuera: musculo dorsal ancho
- Por detrás: músculo subescapular
- Por delante: músculo pectoral menor

1. **Campo y posición.** Son idénticos al de la mastectomía. A pesar que el miembro debe permanecer desplegado y estático a 90° con respecto al tronco, en ciertos momentos de la cirugía (para favorecer disección del 2° nivel alto y 3° nivel), es necesario que el primer ayudante flexione el miembro superior hacia la cabeza de la paciente (maniobra de la vergüenza).

2. **Incisión.** Esta varía de acuerdo a si se ha realizado el vaciamiento axilar junto con la mastectomía o durante un tratamiento

conservador. Habitualmente preferimos incisiones en “s itálica” en la axila luego del hallazgo del centinela positivo o en el vaciamiento indicado desde un comienzo. Se toman ambos márgenes de la incisión con pinzas de Backhause, para favorecer la disección de los colgajos de piel y tejido celular subcutáneo.



*Figura 55: incisión para la linfadenectomía axilar en “s” itálica. Es ésta una opción para prolongar la incisión de la biopsia del ganglio centinela en caso de necesidad de vaciamiento axilar.*

**3. Ubicación de los reparos.** Se colocan un separador ancho en el extremo superior e inferior de la incisión, y se comienza la disección hacia afuera y atrás en búsqueda del músculo dorsal ancho. Es posible realizar este paso con disección digital, de esta manera se disecciona el tejido celular separando ambos pulgares en sentido céfalo caudal. Una vez ubicado el reparo externo del vaciamiento, se ubica el músculo pectoral menor, separándolo delicadamente de la parrilla costal con un separador ancho (2º ayudante). En este momento, se han identificado dos reparos fundamentales, restando el superior: la vena axilar. Existen diversas formas de identificarla:

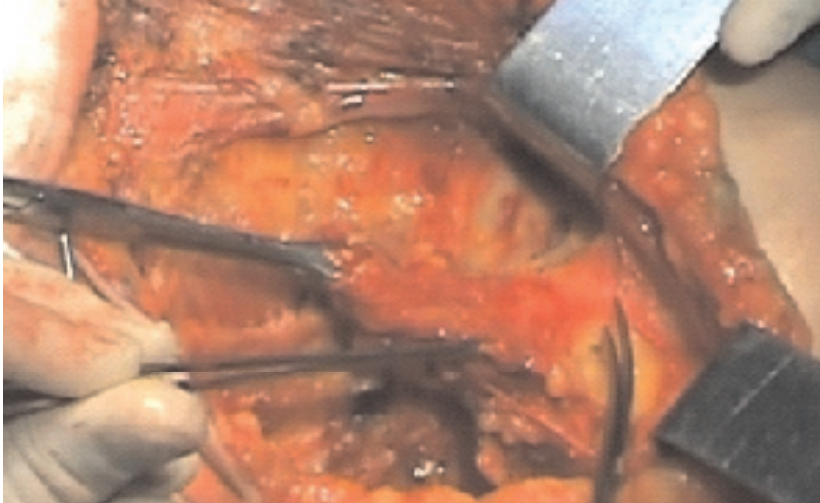
- Desde la cola de pescado (tendón de inserción del dorsal ancho en la corredera bicipital) hacia adentro,
- Desde el pectoral menor hacia afuera,

- En sentido perpendicular, disecando en profundidad.

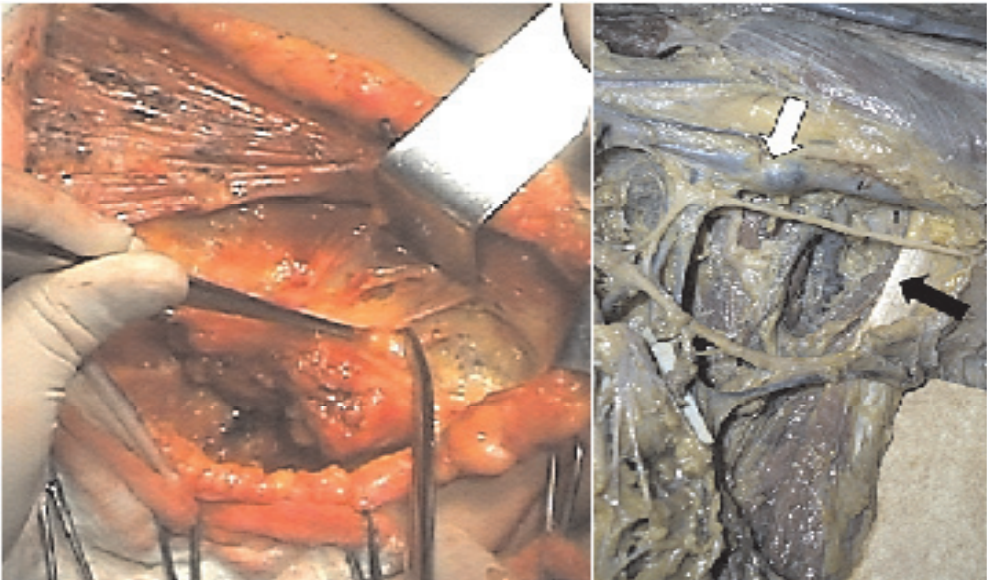
Cualquiera de las vías que elija el cirujano, la técnica no difiere: disección de la fascia clavi-péctoro-axilar en sentido paralelo a la vena, maniobras disectivas delicadas y teniendo en cuenta la vecindad del vaso, disección del tejido celular laxo por debajo de la fascia con tijera curva y en sentido paralelo a la vena axilar. Los vasos linfáticos identificados deben ser tomados con pinza de Halstead, seccionados y ligados. No se recomienda la utilización de coagulación monopolar en vecindad a los vasos ni nervios importantes de la axila. Sólo aconsejamos su utilización sobre elementos que formarán parte de la pieza extirpada.

**4. Linfadenectomía propiamente dicha.** Se comienza entonces la extracción del tejido celular laxo que contiene los linfonodos axilares desde la vena axilar hacia abajo (2º nivel de Berg). La maniobra a realizar con la tijera curva es de arrastre delicado del tejido, este paso suele ser sencillo de no mediar radioterapia previa. Se toman, seccionan y ligan (doble ligadura hacia arriba y simple hacia abajo) los vasos mamarios externos, lo más cercano posible de la vena axilar. Si se encuentran los nervios intercostobraquiales, pueden ser conservados; en caso en que no sea posible, son seccionados y ligados, evitando así neurinomas de amputación. Se continúa la disección y arrastre del tejido celular hasta identificar el paquete subescapular, teniendo en cuenta que el mismo incluye el nervio del dorsal ancho, el cual cruza los vasos desde afuera hacia adentro. Este paquete debe ser respetado en su totalidad. Al acercarse la extracción del tejido celular sobre la parrilla costal, se debe identificar el nervio torácico largo de Charles Bell, es fundamental respetarlo para evitar la conocida escapula alada. Luego de lo antedicho, finaliza la linfadenectomía, evitando la extirpación de parte de la fascia látero-torácica y lesionar el músculo serrato mayor, ya que esto puede devenir en sangrados evitables. En casos en que sea necesaria la extirpación del 3º nivel axilar, el 1º ayudante realiza la maniobra de la vergüenza, mientras que el cirujano disecciona el espacio entre la vena y la pared


torácica. Es posible realizar esta disección con una torunda de gasa. Recordemos que, a este nivel, los linfonodos son pequeños y escasos. Para orientar al patólogo, se coloca un punto de reparo en el vértice del vaciamiento axilar.



*Figura 56: disección axilar con la tijera paralela a la vena axilar y seccionando la fascia clavi-pectoro-axilar. Véase la piza de Gregoire tomando el tejido celular adiposo axilar para facilitar las maniobras del cirujano.*

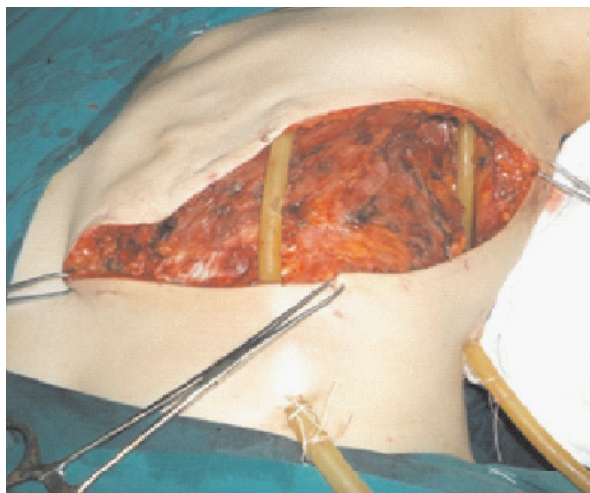


*Figura 57: disección del contenido axilar evidenciando la vena axilar en profundidad. Véase el separador retrayendo el músculo pectoral menor hacia arriba y adentro. En la imagen de la derecha, se objetiva el tendón de inserción del músculo dorsal ancho (cola de pescado, flecha negra) y su relación medial con la vena axilar (flecha blanca). En cirugía, este tendón es el reparo para encontrar la vena axilar hacia adentro.*



*Figura 58: linfadenectomía axilar izquierda, donde se muestra la preservación del tronco anterior de la arteria subescapular. Se evidencia el límite superior del vaciamiento: la vena axilar (izquierda). En la imagen de la derecha se observa el límite externo del vaciamiento axilar, músculo dorsal ancho (flechas).*

**5. Cierre y drenajes.** Previo al cierre, se debe realizar hemostasia cuidadosa, dejando drenaje por contra abertura en el punto más declive y por dentro del dorsal ancho. Se realiza lavado con solución fisiológica y aspiración del líquido para extraer el tejido graso sobrenadante (esto evita dejar material potencialmente necrótico). El cierre del campo es meramente superficial, con sutura no absorbible. Luego del mismo, se coloca el aspirador en la boca del tubo de drenaje, lo cual produce el Afronete de los planos disecados, evitando (si es posible) la formación de tercer espacio. Para tal fin, los apósitos del vendaje deben ser compresivos y el drenaje debe ser aspirativo. Luego se continúa la disección hacia abajo dejando expuesta la superficie del músculo dorsal ancho hasta retirar todo el bloque de la disección axilar.



*Figura 59: ubicación de los drenajes en la mastectomía: mamario y axilar.*

## **BIOPSIA DEL GANGLIO CENTINELA (BGC)**

El concepto que sustenta esta técnica, es la metástasis linfática escalonada del cáncer de mama, siendo su primera estación en uno o más ganglios localizados generalmente a nivel axilar. Para ubicar este linfonodo, se han utilizado diferentes métodos marcadores: colorantes vitales como el azul de metileno y el azul patente, o radionucleidos como el Tecnecio 99; siendo los dos últimos los que comprobaron mejores resultados, por lo cual son más utilizados. Estos marcadores se inyectan en forma peritumoral o subdérmica a nivel areolar (plexo de Sappey), simulando así la ruta de migración linfática tumoral. De esta manera, se ha logrado, con una menor agresión a nivel axilar, obtener un diagnóstico certero del status axilar, disminuyendo linfadenectomías innecesarias con sus consiguientes complicaciones intra y postoperatorias.

El método de investigación del linfonodo centinela en cáncer de mama es seguro, principalmente porque la gran mayoría de las pacientes con tumores < 2 cm presentan habitualmente axila histológicamente negativa, siendo habitualmente el centinela negativo. Es por ello que es fundamental establecer los criterios de inclusión para la exploración axilar con linfonodo centinela. Por ello, el valor predictivo negativo (VPN) y la confiabilidad del método son tan elevados bajo los criterios estrictos.

La utilización de un colorante por el grupo de Giuliano (EEUU) constituyó la primera técnica para el marcaje del linfonodo centinela a principio de los años noventa. Los grupos europeos, australianos y japoneses han utilizado el azul patente (Patent Blue V Dye. 2,5% solution. Laboratoire Guerbet. Aulnay-sous-Bois. France), mientras que

los americanos realizan la tinción con un derivado del azul patente, el azul de isosulfán (Isosulfan Blue Vital Dye. Lymphazurin 1%. Hirsch Industries. Richmond. VA. EEUU).

La utilización del Tecnecio 99 generalmente permite la identificación del GC a las 2-3 horas de su inyección en una gammagrafía (linfocentellografía) de control. En general, se han utilizado partículas coloidales marcadas con tecnecio-99 y en la literatura médica se ha discutido sobre la influencia del tamaño de la partícula en el procedimiento. La gammagrafía de control tras la inoculación del isótopo demuestra la presencia de uno o más ganglio centinelas en axila.

La principal ventaja de la utilización del Tecnecio 99, es la determinación preoperatoria de la ubicación del linfonodo marcado, lo cual puede permitir una disección mínima en la axila. Además, la linfocentellografía preoperatoria, puede identificar linfonodos captantes ubicados fuera de la axila (cadena mamaria interna, sub y supraclaviculares) o a niveles superiores dentro de la misma (2º o 3º nivel de Berg).

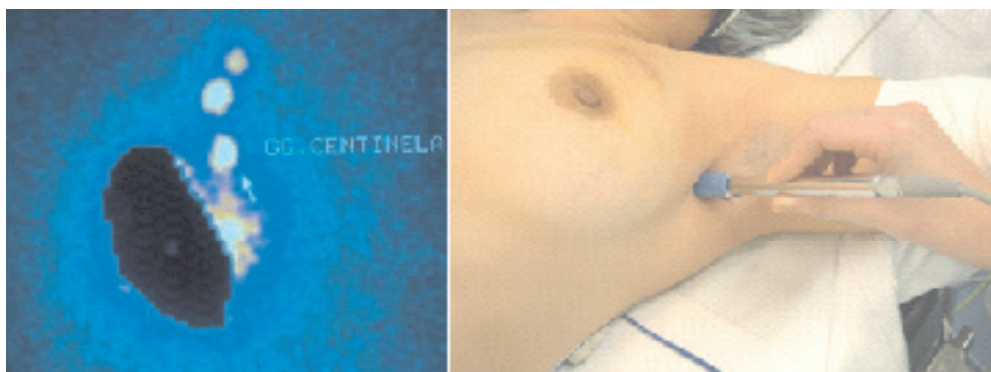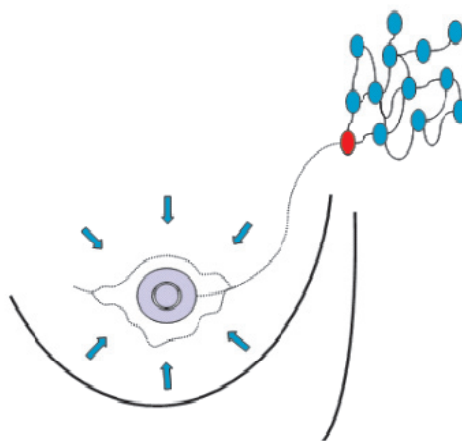



Figura 60: identificación del centinela mamario previo al inicio de la cirugía.

Las desventajas fundamentales del radioisótopo, consisten en las limitaciones organizativas y de costo en nuestro medio (servicio de medicina nuclear y sonda de detección gamma para el intraoperatorio). A su vez, y en particular en las ubicaciones tumorales en la cola de Spence, la emisión de la dosis inoculada se puede confundir con la del propio centinela, provocando el fenómeno de “shire through”.



*Figura 61: Fenómeno “shire through”.*

En una importante revisión publicada en 2005 proporcionó un ensayo randomizado, cuatro metaanálisis y 68 trabajos, con un total de 8.059 pacientes, 71 a 100% de sensibilidad de la técnica en la detección de afectación ganglionar y un promedio de 8,4% de falsos negativos (rango 0% a 29%). El uso de isótopos obtiene mayor tasa de detección y menor número de falsos negativos que la identificación mediante tinción. Nosotros realizamos de manera rutinaria la detección con azul patente, en los casos que podemos contar con la marcación con Tecnecio 99, utilizamos el método combinado.

Un elemento fundamental es el sitio de inyección del marcador. Se han descrito 4 lugares para inyectar el coloide o el colorante vital:

- **Inyección intratumoral.** Es la más acorde al concepto

funcional del linfonodo centinela, ya que intenta realizar el marcaje en el lugar exacto del tumor primario. Su limitación fundamental, son los tumores no palpables, aunque es posible realizarla bajo control ecográfico. A su vez, es posible un retraso en la migración hacia la axila, con una mayor demora en la visualización del linfonodo, ya que el trazador necesita atravesar el tumor hasta los linfáticos cercanos

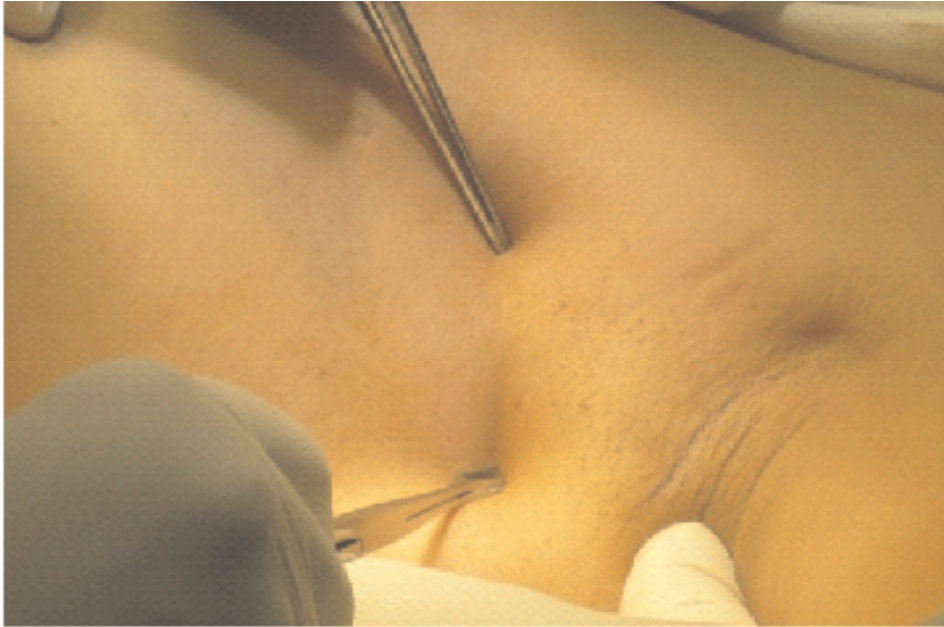- **Inyección peritumoral.** Al inicio de la técnica, fue la localización más utilizada. Su limitación fundamental es idéntica a la técnica anterior.
- **Inyección intradérmica.** La inyección intradérmica del colorante sobre la piel del sitio tumoral. El fundamento de esta técnica es embriológico y anatómico: la glándula mamaria y su piel circundante tienen el mismo origen embriológico (ectodermo) y el mismo drenaje linfático.
- **Inyección peri y subareolar.** El fundamento teórico de esta técnica de inyección presupone que en la región periareolar se asienta una red linfática de la cual parten los dos principales colectores linfáticos laterales hacia la axila. Los estudios realizados por Klimberg y Kern han demostrado que la inyección periareolar en este plexo es tan eficaz como la inyección peritumoral. Tras inyectar Tecnecio 99 se evidenció que en la mayoría (90%) de las mujeres existe en ambas mamas un conducto o colector linfático único que une el plexo subareolar con el linfonodo centinela en la axila. Este colector linfático se localiza en la mama derecha entre las 10 y las 12 horas, mientras que en la izquierda lo hace entre las 12 y las 2 horas. Secundariamente, en el 75% de los casos existe otro colector linfático en el mismo o en un sector adyacente al colector principal. Esta disposición anatómica debe ser considerada para la realización del marcaje subareolar en enfermas con biopsias previas en el cuadrante súpero-externo, ya que en tal circunstancia existe una alta probabilidad de interrupción

de este colector linfático. Es por esto que, en pacientes con diagnóstico por punción positiva para malignidad de tumores ubicados en el cuadrante súpero-externo, realizamos la investigación del centinela previo al tratamiento de la mama (mastectomía o cuadrantectomía); esto evitaría la interrupción de la vía linfática. La principal ventaja de esta técnica de inyección es su utilidad en lesiones no palpables. Se evita, en casos de utilizar el coloide, el fenómeno de “shire through”.

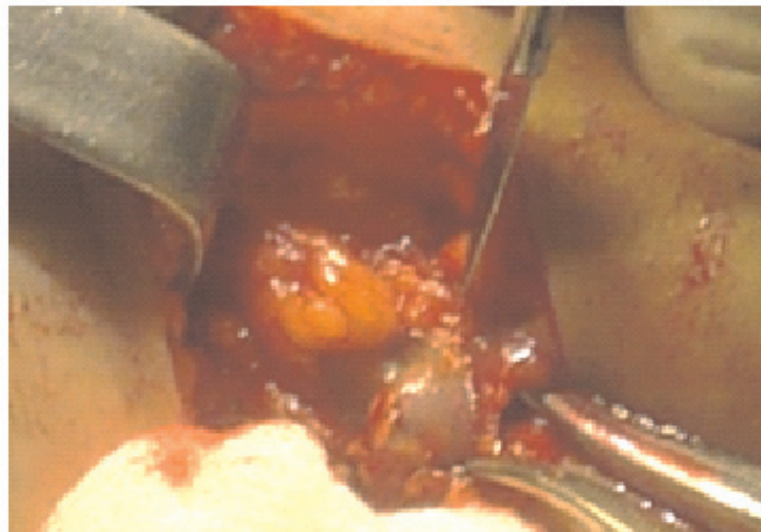
## **TÉCNICA QUIRÚRGICA DE LA BIOPSIA DEL LINFONODO CENTINELA**

Se realizan campos operatorios al igual que para el tratamiento conservador. Se realiza la inyección dérmica peri y subareolar con azul patente, el volumen a aplicar es relativo, sin embargo, se aconseja la inyección de 5 mL de azul patente al 1%. Se aguarda un promedio de 7 minutos (aguardar más tiempo en obesas) realizando masaje sobre la mama. Acto seguido se realiza una incisión transversal de 2 a 4 cm a nivel del inicio de la implantación pilosa de la axila, entre el borde ínfero-externo del pectoral mayor y el borde anterior del dorsal ancho. El éxito de esta técnica reside en la cuidadosa hemostasia mientras se intenta ubicar el linfonodo teñido o hipercaptante. Se continúa la disección en profundidad hasta el hallazgo de la fascia clavi-péctoro-axilar o de Tailleff. Se la incide en sentido transversal y se procuran posibles vasos linfáticos teñidos o el mismo linfonodo y se divulsiona la grasa axilar en sentido perpendicular. Al encontrar un vaso linfático, este debe ser seguido para arribar al linfonodo. Una vez ubicado, se rodean sus vasos aferentes y eferentes con pinzas de Halstead, se seccionan y ligan. Se extirpa el linfonodo con bisturí frío, tijera o bisturí armónico

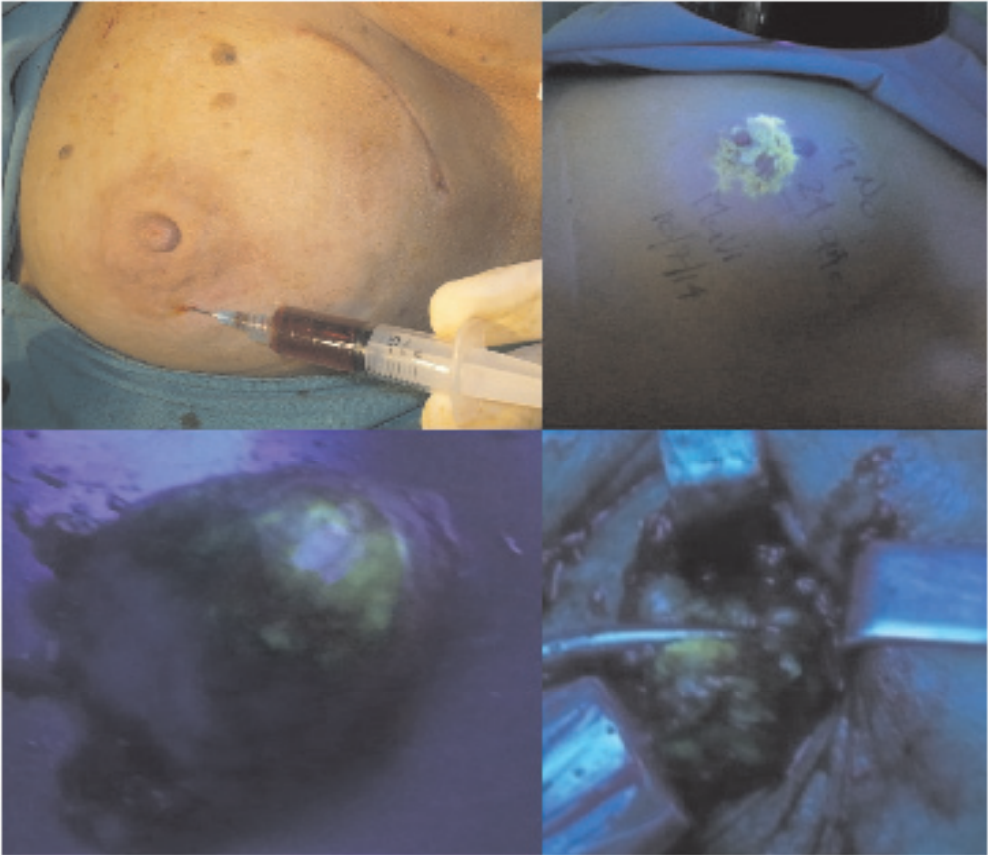
y se lo envía para estudio intraoperatorio. Se intentan ubicar otros LC teñidos mientras se aguarda el resultado de anatomía patológica. Si el resultado es positivo, se debe continuar con la linfadenectomía clásica ampliando la incisión. De lo contrario, se realiza hemostasia cuidadosa, con la posibilidad de dejar drenaje por la misma incisión por 24 horas.



*Figura 62: anatomía de superficie para la incisión transversal para ubicar el nodo centinela.*



*Figura 63:  
linfonodo  
centinela axilar  
teñido con azul  
patente.*



*Figura 64: infiltración con fluoresceína para la detección del nodo centinela.; detección de nodo centinela con fluoresceína. Utilizamos esta técnica en combinación con Tc 99 y bajo protocolo de investigación.*

## **MANEJO ACTUAL DE LA BIOPSIA DEL GANGLIO CENTINELA (BGC)**

La BGC ha pasado de ser una técnica de estadificación axilar a una herramienta para la desescalada quirúrgica. El objetivo actual es minimizar la morbilidad (linfedema, disfunción nerviosa) sin comprometer la supervivencia global.

1. Indicaciones en Escenarios Clínicos Específicos
  - A. Pacientes con Axila Clínicamente Negativa (cN0)

Es el estándar de oro. Toda paciente con tumor invasor y

examen físico/ecográfico de axila normal debe ir a BGC.

- **Tumores T1-T2:** Indicación absoluta.
- **Tumores T3:** Se acepta la BGC si no hay evidencia clínica de afectación ganglionar, aunque el riesgo de positividad es mayor.

## EL CAMBIO DE PARADIGMA: GANGLIO POSITIVO EN CIRUGÍA DE INICIO

Históricamente, un ganglio centinela positivo implicaba vaciamiento axilar (LA). Hoy, gracias al estudio ACOSOG Z0011, la conducta ha cambiado:

- **Criterios Z0011:** En pacientes con cirugía conservadora, tumores <5 cm, y 1 o 2 ganglios centinelas positivos (micrometástasis o macrometástasis), se puede omitir el vaciamiento axilar si la paciente recibirá radioterapia de campo completo y terapia sistémica adyuvante.
- **Estudio AMAROS:** Demostró que la radioterapia axilar es equivalente al vaciamiento en términos de control regional, con significativamente menos linfedema.
- **Pacientes mayores (>70 años)**
- **Estudio *Choosing Wisely / Society of Surgical Oncology*:** En pacientes  $\geq 70$  años con tumores con receptores hormonales positivos (RH+), HER2- y cN0, se puede considerar omitir incluso la BGC, ya que el resultado no suele modificar la estrategia terapéutica (hormonoterapia).

## GANGLIO CENTINELA EN EL CONTEXTO DE LA NEOADYUVANCIA

El manejo de la axila tras la quimioterapia neoadyuvante (QTN) ha evolucionado de una conducta radical hacia una desescalada

oncológicamente segura. A continuación, se presenta un resumen actualizado en este escenario, basado en los consensos de San Gallen, las guías NCCN y los ensayos clínicos pivotales.

### **1. Axila negativa de inicio (cN0 al diagnóstico)**

Para pacientes con axila clínicamente negativa antes de iniciar la QTN, la BGC post-tratamiento es el estándar actual.

- Momento: Realizar la BGC después de la QTN (post-neoadyuvancia) es preferible, ya que permite evaluar la respuesta patológica in vivo y evita una segunda cirugía axilar si el tumor primario tiene buena respuesta al tratamiento.
- Tasa de Identificación: Superior al 95%, con una tasa de falsos negativos (TFN) comparable a la cirugía de inicio (~5%-7%).

### **2. Axila positiva con respuesta axilar completa (cN(+)) con conversión a cN0)**

Este es el punto de mayor debate y evolución (ensayos ACO-SOG Z1071, SENTINA y GANEA 2). La BGC es factible si se cumplen criterios estrictos para mantener la TFN por debajo del 10%:

#### **Estrategias para Reducir Falsos Negativos**

- Técnica de Doble Marcador: Uso combinado de radioisótopo (Tecnecio 99) y colorante azul (o verde de Indocianina).
- Número de Ganglios: Se deben extirpar y analizar al menos 3 ganglios. Si se recuperan <3, la linfadenectomía axilar (LA) sigue siendo el estándar.
- Evaluación Patológica: Es mandatorio el estudio de ultra-estadificación (ultrastaging) e inmunohistoquímica si es necesario. Cualquier depósito tumoral (incluyendo ITC o micrometástasis) se considera persistencia de enfermedad y requiere completar la LA (o radioterapia ganglionar según protocolos como el Alliance A011202).

### 3. Linfadenectomía selectiva o Targeted Axillary Dissection (TAD)

Para optimizar la precisión en pacientes inicialmente cN+, se recomienda la Disección Axilar Dirigida o Selectiva:

1. Marcaje del ganglio positivo: Colocación de carbón, clip metálico, semilla radioactiva o marcador magnético en el ganglio metastásico antes de la quimioterapia. El más usado en nuestro medio es el primero (ver imagen).
2. Localización post-QTN: Extirpación del ganglio marcado (TL) + el ganglio centinela teñido e hipercaptante.
  - Resultado: Esta combinación reduce la tasa de falsos negativos a aproximadamente el 2% al 4%.

#### Algoritmo de Decisión Clínica

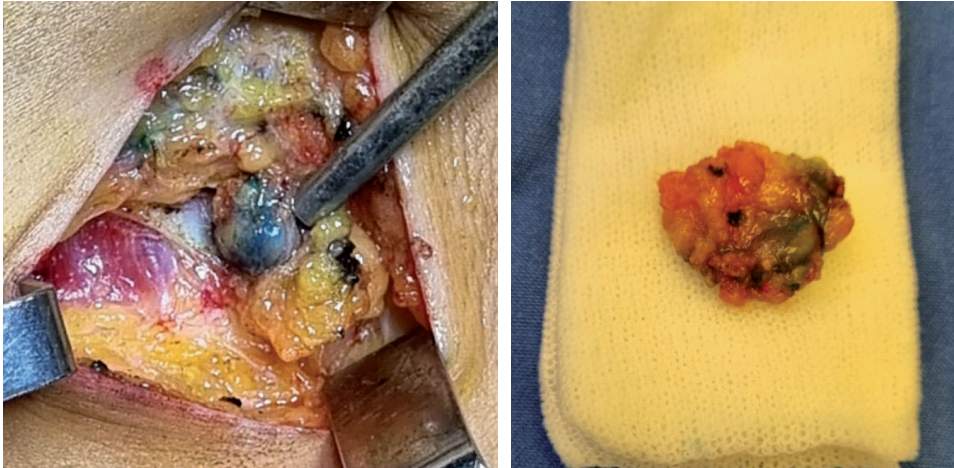
HALLAZGO INTRAOPERATORIO	CONDUCTA SUGERIDA
BCG negativa (ycNo → ypN0)	Omisión de linfadenectomía axilar
BCG positiva (macrometástasis)	Linfadenectomía axilar (Niveles I-II)
BCG positiva (itc+ o mi+)	Generalmente se recomienda completar la LA (pendiente de validación total de RT sustitutiva)
No se identifica Centinela	Linfadenectomía axilar obligatoria

### 4. Consideraciones por Subtipo Biológico

La probabilidad de alcanzar una respuesta patológica completa axilar (pCRax) influye en la planificación:

- **HER2+ y Triple Negativo:** Presentan altas tasas de pCRax (40-70%). Son las mejores candidatas para desescalada de la cirugía a nivel axilar.
- **Luminales:** Menor tasa de respuesta axilar; se debe mantener una alta sospecha de enfermedad residual.

El manejo de la axila en pacientes que permanecen cN+ después de la QTN no es negociable: la **Linfadenectomía Axilar** sigue siendo el estándar de cuidado para control regional, aunque es factible realizarla de manera selectiva preservando los vasos mamarios externos y con un muestreo o sampling axilar (con un promedio de 6 a 8 ganglios considerados correctos en este marco).



*Figura 65: imagen que muestra un ganglio teñido en la preneoadyuvancia con carbón y luego con azul patente en el intraoperatorio, mostrando la concordancia de ambos métodos para la correcta valoración axilar. De estar disponible el doble método de detección, es ideal para mejorar las posibilidades de hallazgo del centinela. Sin embargo, y en equipos con experiencia, el azul patente es un excelente método y más accesible en cuanto al costo.*

### Contraindicaciones actuales (relativas y absolutas)

- **Absolutas:** Cáncer de mama inflamatorio, axila clínicamente positiva persistente (cN+ persistente tras QTNA).
- **Relativas:** Embarazo (se puede realizar con Tc99, evitando colorantes vitales), cirugías axilares previas (preferible utilizar doble método).

## Resumen de Estudios pivotaes

ESTUDIO	HALLAZGO PRINCIPAL	IMPACTO CLÍNICO
NSABP B-32	No hubo diferencia en supervivencia entre BGC vs vaciamiento en cN0	Estableció la BGC como estándar
ACOSOG Z0011	No hubo beneficio en vaciamiento axilar para 1-25 ganglios (+) en cirugía conservadora + RT	Evitó vaciamentos innecesarios en enfermedad limitada
AMAROS	RT axilar igual de efectiva que el vaciamiento en ganglio (+) con menos morbilidad	Validó la RT como alternativa a la cirugía
ACOSOG Z1071	TFN aceptable en cN+ a cN0 si se recuperan $\geq 3$ ganglios y doble técnica	Permitió desescalar en neoadyuvancia
SOUND	Comparó BGC vs observación en tumores pequeños con eco axilar negativa	Sugiere que en casos muy específicos se podría omitir la BGC

## **BIBLIOGRAFÍA CONSULTADA**

1. Regueira F, Rodríguez-Spiteri N, García Manero M, Zornoza G. Novedades en el tratamiento quirúrgico del cáncer de mama. rev med univ navarra. 52, 1, 2008, 51-55.
2. [www.incan.edu.mx/interactivo/pdf/capitulo\\_12.pdf](http://www.incan.edu.mx/interactivo/pdf/capitulo_12.pdf)
3. Lorusso C. La biopsia del ganglio centinela es un método confiable de estadificación axilar del cáncer de mama. Evid actual pract ambul 2005; 8: 41. Comentado de: Veronesi U, Paganelli G, Viale G y col. A Randomized Comparison of Sentinel-Node Biopsy with Routine Axillary Dissection in Breast Cancer. N.Engl. J. Med. 2003; 349:546-53.
4. Rivas Valencia. A. Conceptos generales de oncología parte 1. Ebook. [www.breastsurgeonsweb.com](http://www.breastsurgeonsweb.com).
5. Cresta Morgado C, Noblia C, Gonzalez E, Armanasco E, Azar ME, Montoya D. Departamento de Mastología Instituto de Oncología Ángel Roffo. Universidad de Buenos Aires: Guía de procedimientos en patología mamaria para diagnóstico y tratamiento. 2003.
6. Acea Nebriil B. Técnicas Oncoplásticas para el Manejo Quirúrgico del Cáncer de Mama. 2007.
7. Pérez JA, Barrientos SL, Henning LE, Uherek PF, Salem ZC, Schultz OC, Hernández BP. Procesos inflamatorios benignos de la mama. Cuadernos de Cirugía, 14-1, 2000, 70-79.
8. Enfermedad inflamatoria mamaria asociada con los conductos. Cansado P, Merck B,

- Fernández-Frías A, Lacueva F, Navarro JM, Calpena R. *Rev senología patol mam* 2006; 19 (4), PP. 183-185
9. Beechey-Newman N, Kothari A, Kulkarni D, Hamed H, Fentiman IS. Treatment of mammary duct fistula by fistulectomy and saucerization. *World J Surg* 2006; 30: 63-8.
  10. Dixon JM, Ravisekar O, Chetty U, Anderson TJ. Periductal mastitis and duct ectasia: Different conditions with different aetiologies. *Br J Surg* 1996; 83: 820-2.
  11. Rosenthal LJ, Greenfield DS, Lesnick GJ. Breast abscess. Management in subareolar and peripheral disease. *NY State J Med* 1981; 81:182-3.
  12. Giuliano AE, et al. Effect of Axillary Dissection vs No Axillary Dissection on 10-Year Overall Survival Among Women With Invasive Breast Cancer and Sentinel Node Metastasis: The ACOSOG Z0011 (Alliance) Randomized Clinical Trial. *JAMA*. 2017.
  13. Donker M, et al. Radiotherapy or surgery of the axilla after a positive sentinel node in breast cancer (AMAROS): a randomised, multicentre, open-label, phase 3 non-inferiority trial. *Lancet Oncology*. 2014.
  14. Kuerer HM, et al. Targeted Axillary Dissection After Neoadjuvant Chemotherapy in Patients With Node-Positive Breast Cancer. *JAMA Surgery*. 2016.
  15. Gentilini O, et al. Sentinel Lymph Node Biopsy vs No Axillary Surgery in Patients With Small Breast Cancer and Negative Whole-Body Ultrasonography (SOUND): A Randomized Clinical Trial. *JAMA Oncology*. 2023.
  16. Gradishar WJ, et al. NCCN Guidelines Insights: Breast Cancer, Version 4.2023. *Journal of the National Comprehensive Cancer Network*. 2023.

## **TÉCNICAS AVANZADAS EN CIRUGÍA MAMARIA SEGMENTACIÓN MAMARIA**

La constante búsqueda hacia lograr la mejor calidad de vida para la paciente oncológica no se limita a tratamientos que alarguen la sobrevida de la misma o disminuyan los efectos secundarios indeseables de la quimio o radioterapia. Hoy en día imperan también los resultados cosméticos satisfactorios como parte de la mirada integral que todo cirujano debería procurar para su paciente.

A la hora de abordar quirúrgicamente una mama debemos tener en claro que no sólo repercutirá en la apariencia de la misma la cantidad de tejido que extirpemos, si no que ese acto médico no está exento de complicaciones tales como el seroma o la infección, con la consiguiente deformidad ocasionada luego de resuelto el cuadro. El tratamiento conservador del cáncer de mamas implica la adición a la cirugía de la terapia radiante, procedimiento que podría acompañarse de secuelas a nivel de la piel de la mama que repercutan negativamente en los resultados cosméticos.

Todo esto nos lleva a plantearnos nuevos interrogantes tales como: ¿Todos los cuadrantes se comportan de la misma manera? ¿El sitio de abordaje repercute más allá de la cicatriz visible?

La teoría de la segmentación mamaria, tal como la plantea el Dr. Benigno Acea Nebril representa una herramienta útil a la hora de minimizar los defectos estéticos en la cirugía mamaria. Se basa en que las distintas áreas o segmentos ofrecen distintos recursos para la remodelación y para reducir el impacto de la cicatriz.

Partiendo de la idea de que la mama no es un órgano homogé-

neo como alguna vez se pensó, y que cada zona de la misma reacciona de manera distinta a la resección de tejido que la compone, se sugiere dejar de lado la tradicional división en cuadrantes para identificar ocho diferentes segmentos que poseen características propias y merecen ser considerados por separado, aun formando un todo y considerándose al órgano íntegro, como enfermo.

Existen tres variables importantísimas a la hora de la elección del tratamiento conservador del cáncer de mamas: el tamaño tumoral, el volumen mamario y la localización del tumor. Dado que el tamaño tumoral puede modificarse con la quimioterapia neoadyuvante, y que resulta bastante obvio que no elegiríamos una gran resección local si el volumen mamario fuera pequeño, nos centraremos en cómo la localización del tumor puede influenciar en los resultados estéticos si no tomamos las precauciones pertinentes. Acea Nebril menciona cuatro hechos, cuatro “verdades” a tener en cuenta:

- El tejido glandular no se distribuye homogéneamente en el continente mamario lo que condiciona áreas con escasos recursos para la remodelación local y más vulnerables a la deformidad.
- El contorno mamario es heterogéneo en su respuesta a la resección local lo que condiciona áreas de alto riesgo a la deformidad que, como el polo inferior, condicionarán una deformidad independientemente del volumen a resecar.
- El complejo areola-pezones constituye un elemento anatómico sensible a la deformidad o movilización después de resecciones próximas.
- Existen áreas de la mama que son expuestas públicamente (la mama “social”), en las cuales debe evitarse la cicatriz o deformidad.

Podemos entonces, identificar ocho segmentos que se distribuyen en la región lateral de la mama (segmento I), polo superior

(segmentos II, III y IV), polo inferior (segmentos V, VI, VII) y región central (segmento VIII). Su identificación y extensión se deben a dos factores: volumen mamario y ptosis. Mientras más pequeña sea la mama, los segmentos se achican y superponen, siendo más difícil elegir el procedimiento adecuado y complicando los resultados cosméticos del tratamiento conservador.

**SEGMENTO I:** es la porción de la mama donde se asientan más frecuentemente los tumores. Esto está dado por la gran proporción de glándula que forma este segmento. Es menos frecuente la deformidad ya que la remodelación con tejido cercano es un recurso muy utilizado. Los efectos indeseables de este sector lateral de la mama están dados por la deformidad en el contorno lateral y la desviación hacia axila del CAP. Éstos se evitan a través de la movilización medial del CAP mediante un patrón circular, y el primero por la movilización de tejido del polo superior.

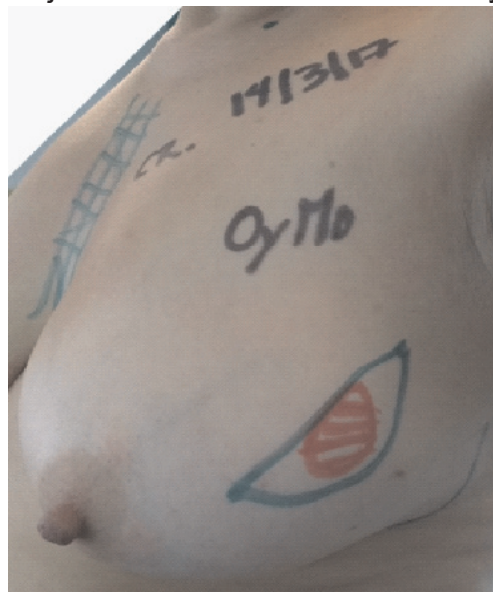

Figura 66: tumor en el segmento I.

**SEGMENTO II:** se extiende a lo largo del polo superior de la mama y sus límites son la zona visible del escote y el área periareolar. Este segmento también es un área de frecuente asiento de tumores, pero también al ser muy glandular permite la remodelación con tejido circundante. En esta zona, sólo se producirá una deformidad si no se

remodelara con dicho tejido o si existiera una complicación tal como el seroma o el absceso. Las deformidades en este segmento, como se verá más adelante, se pueden evitar con alguna de las siguientes opciones:

- **Incisión periareolar:** practicándola, evitamos el impacto visual de la cicatriz y resulta cómoda porque la mayoría de los tumores se encuentran accesibles por esta vía. Además, evitamos las bandas fibrosas.
- **Confección de colgajos dermo-glandulares** que son la base de la remodelación local.
- **Patrón oncoplástico adaptado a la mama y al tumor:** alas de murciélago, patrón circular o patrón vertical con pedículo inferior.



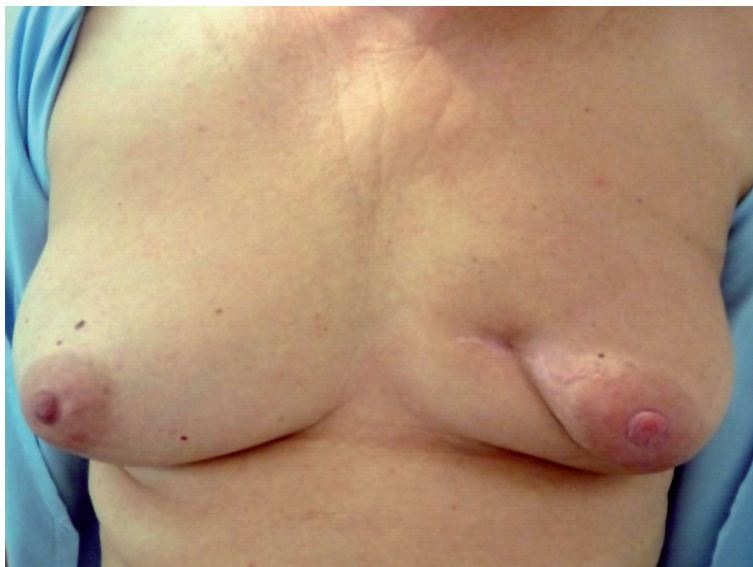*Figura 67: tumor en polo superior, segmento II.*

**SEGMENTO III:** es la porción que llamamos “mama social”. Se localiza en la zona infra-clavicular y se caracteriza por quedar expuesta según la vestimenta de la mujer. A este inconveniente se le adiciona el hecho de que es un área con poco tejido glandular y por lo tanto, pocas opciones para el remodelamiento. El tamaño de este segmento es muy variable, y depende fundamentalmente del grado de ptosis de la mama.

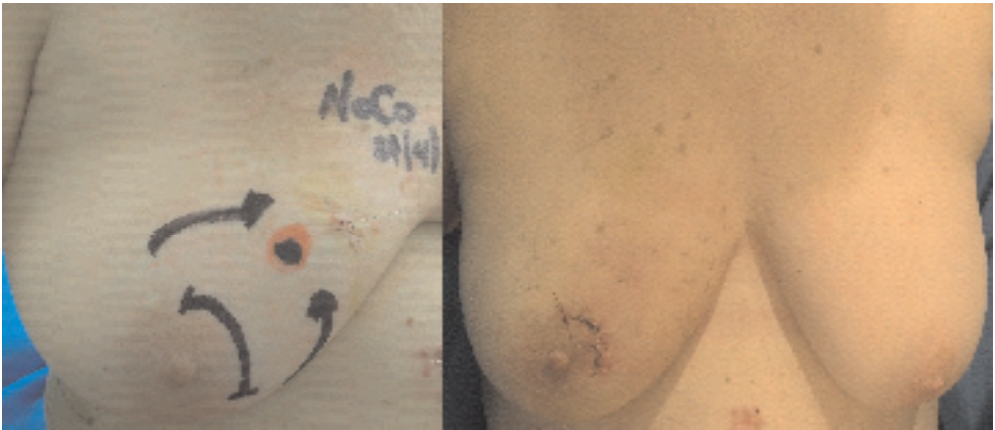
Para evitar las cicatrices en esta zona debemos:

- Realizar abordajes areolares, sobre todo en mamas pequeñas o en el segmento II, de las mamas más ptósicas.
- Inclusive para ganglio centinela de la cadena mamaria interna, el abordaje que se preferirá será areolar o en el segmento II.
- En los tumores cercanos a la axila se preferirá la misma incisión en axila y la tumorectomía por tunelización, aprovechando la incisión para el ganglio centinela axilar.

**SEGMENTO IV:** situado en el área más medial del cuadrante supero interno, se comporta muy parecido al segmento III a la hora de planificar su intervención ya que es una zona visible del escote y con escaso tejido glandular. Para evitar los defectos cosméticos deberías utilizar la vía periareolar o submamaria y así disminuir el impacto de la cicatriz. También deberíamos utilizar para el remodelamiento, tejido donado de los segmentos II o III. Nunca del segmento V, ya que si no deformaríamos totalmente los límites mediales de la mama.



*Figura 68: efecto secundario de resección y radioterapia previa en el segmento V.*



*Figura 69: tumor en el segmento IV. Las flechas indican los colgajos glandulares para disminuir el riesgo de efectos cosméticos pobres a este nivel.*

**SEGMENTO V:** es una zona de transición entre el polo superior y el inferior. Tradicionalmente correspondería al cuadrante ínfero interno, y por lo tanto presenta los mismos defectos cosméticos como la visibilidad de la cicatriz y el escaso tejido para remodelación. Por eso se beneficia de procedimientos oncoplásticos que proporcionen tejido autólogo para obturar el defecto. Las deformidades de este segmento nunca incluyen desviaciones del CAP.

- Elegir incisiones en el surco submamario y rellenar defectos con colgajo adipofascial.

**SEGMENTO VI:** Abarca todo el polo inferior a excepción de la zona ocupada por el segmento V. la deformidad más frecuente es la rectificación del contorno que pierde su convexidad característica. Esto se acentúa más luego de la radioterapia.

- Elegir incisiones submamarias y rellenar con colgajos adipofascial.

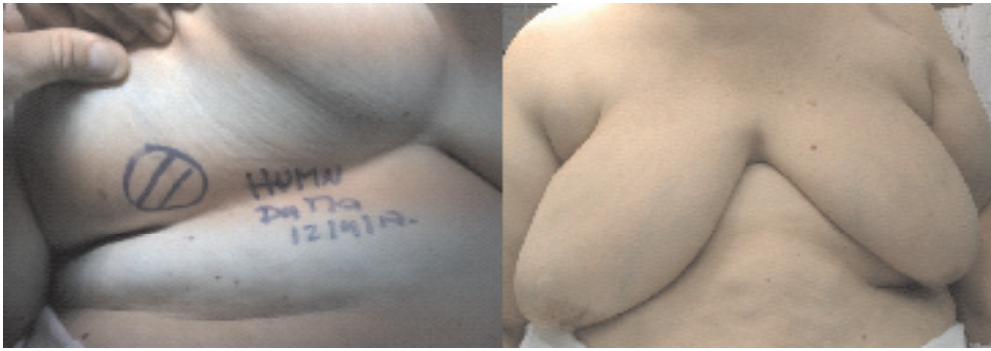
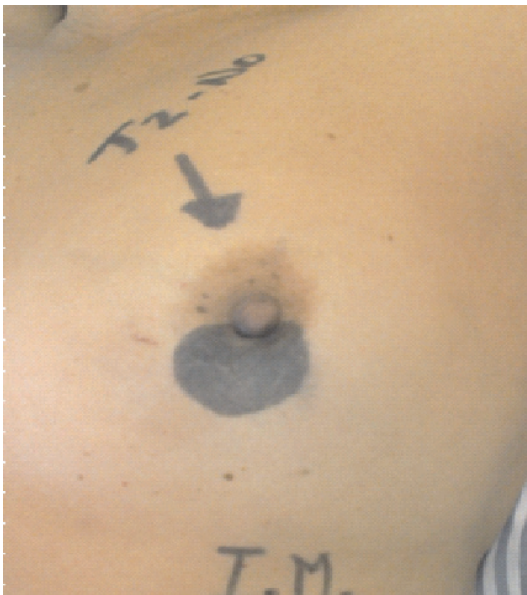
Figura 70: tumor en segmento VI en una mama con ptosis y volumen importante.

**SEGMENTO VII:** localización infrecuente del cáncer de mama. Es una pequeña porción que queda oculta por la ptosis mamaria y, por lo tanto, suele no ser necesario practicar remodelación. En caso de requerirla, se prefieren los colgajos adipofasciales.

**SEGMENTO VIII:** tiene gran impacto en la cosmética ya que engloba al CAP. Debemos conocer bien la afectación del mismo por la neoplasia antes de planificar la cirugía. La tumorectomía central permite la remodelación con tejido circundante ya que abunda en la zona.



permite la remodelación con tejido circundante ya que abunda en la zona.

Figura 71: segmento VIII, tumor central.

Conocer el impacto que la cirugía tiene en cada uno de estos segmentos nos permite anticiparnos a los posibles defectos y así ofrecer a las pacientes una solución integral al cáncer de mamas.

# CIRUGÍA ONCOPLÁSTICA PARA EL TRATAMIENTO DEL CÁNCER DE MAMA

El término cirugía oncoplástica, fue utilizado por primera vez por Werner Audretsch en 1994, el cual incluía los procedimientos de reconstrucción inmediata de los defectos secundarios a mastectomías parciales. La oncoplastia combina el principio quirúrgico del tratamiento oncológico, con técnicas derivadas de la cirugía plástica y reconstructiva para la prevención de deformidades luego de la extirpación del tumor. Existen 2 vertientes dentro de las técnicas oncoplásticas:

- **Tratamiento conservador:** incluye desde simples procedimientos de desplazamiento de volumen, hasta la utilización de diferentes patrones reductivos para lograr la reubicación del volumen mamario, previniendo deformidades o asimetrías.
- **Tratamiento radical:** son los procedimientos reconstructivos de reemplazo de volumen. En este caso se utilizan expansores, prótesis definitivas o colgajos con tejido autólogo. Podría también ubicarse en este grupo el uso de colgajos de cierre provocados por resecciones amplias.

## ONCOPLASTIA EN EL TRATAMIENTO CONSERVADOR

La cirugía conservadora de mama (TC) combinada con la radioterapia se ha convertido en el tratamiento loco-regional para la mayoría de los pacientes con cáncer de mama en estadios tempranos, con una supervivencia equivalente a la mastectomía y una mejor imagen corporal y de estilo de vida. El éxito del TC para el cáncer de mama se basa en el principio de la eliminación completa del tumor con

márgenes adecuados, preservando a la vez la forma, perfil y apariencia de la mama. Lograr ambos objetivos no siempre es simple, sumado a los efectos actínicos postquirúrgicos. Algunos de los factores a tener en cuenta para lograr un buen resultado son: el volumen extirpado, la ubicación del tumor y la relación mama/tumor. En casos en que no es factible por estas cuestiones mantener la mama, se indica una mastectomía (además de otras indicaciones). Una opción en estos casos es realizar neoadyuvancia para disminuir el volumen tumoral, logrando así un TC en pacientes que de inicio serían tratadas con cirugía radical. La utilización de técnicas con patrones reductivos, ha logrado mejorar los resultados de las cirugías conservadoras, siendo útiles también en casos de simetrizaciones contralaterales.

La cirugía oncoplástica ha surgido como un nuevo enfoque para permitir la cirugía mamaria conservadora, inclusive extirpando grandes volúmenes, disminuyendo el riesgo de alterar la forma natural de la mama. Se basa en integración las técnicas de cirugía plástica para la remodelación luego de la exéresis amplia para el cáncer de mama.

Los procedimientos oncoplásticos en cirugía conservadora abarcan diversas técnicas. De simples remodelaciones con colgajos glándulo-adiposos intramamarios hasta técnicas de mamoplastia más avanzadas que permiten resección de amplios volúmenes utilizando patrones reductivos de acuerdo a la mama, al tamaño y ubicación tumoral.

Los principales parámetros para lograr un buen resultado estético son:

- 1) el CAP: altura, color, forma, tamaño, la posición central sobre la mama y proyección.
- 2) el volumen mamario.
- 3) la posición del surco sub-mamario.

- 4) la piel y perfil mamario.
- 5) la simetría con la mama contralateral.

### ***Criterios de selección***

Se identifican tres factores fundamentales a tener en cuenta para el abordaje oncoplástico en el TC: el volumen a reseca, la ubicación tumoral y la densidad mamaria. Estos tres elementos constituyen una guía para determinar el tipo de técnica y patrón a utilizar.

### ***Volumen de la escisión***

Es el factor predictivo del resultado quirúrgico y de la posible deformidad postoperatoria de la mama. Diversos estudios al respecto, sugieren que a partir de la extirpación del 20% del volumen mamario, existe riesgo de deformidad del contorno; la estimación del volumen a extirpar debe realizarse en el postoperatorio por profesionales con experiencia. Se puede realizar el pesaje de lo extirpado, siendo este dato relativo, ya que la relación densidad mamaria/ densidad grasa juega un rol en el peso del volumen extirpado. El peso medio de una pieza de cirugía conservadora es de 20 a 40 gr, como regla general 80 gr de tejido mamario sería el peso máximo que puede ser extirpado sin deformidad en una mama mediana.

Las técnicas oncoplásticas permiten una escisión significativamente mayor conservando la forma mamaria natural. Se ha demostrado que un promedio de 200 gr, hasta un máximo de 1000 gr o más pueden ser eliminados de una mama mediana a grande sin compromiso cosmético significativo.

La remodelación de la mama se basa en el reordenamiento del parénquima para crear una redistribución homogénea luego de la pér-

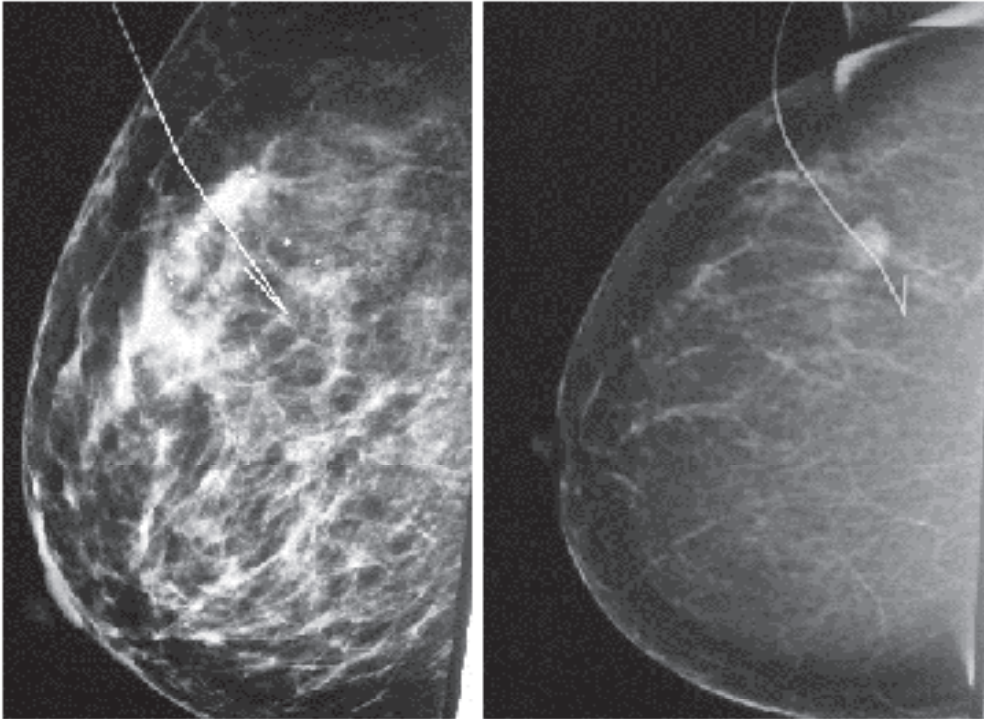
didada de volumen. Esta redistribución puede lograrse fácilmente, ya sea mediante el avance de tejido mamario en la cavidad de la lumpectomía.

### ***Ubicación del tumor***

La localización del tumor es el segundo factor en la planificación. Hay zonas que están en alto riesgo de deformidad. El cuadrante súpero-externo de la mama es una ubicación posible de escisiones de gran volumen. En este lugar, los defectos se pueden corregir fácilmente mediante la una simple movilización de tejido. La escisión de lugares menos favorables, como el polo Inferior o los cuadrantes supero-internos, posee generalmente un riesgo importante de deformidad. Es clásico el abovedamiento en “pico de loro” por cirugías del polo inferior sin medidas preventivas.

### ***Densidad glandular***

La densidad glandular es un componente relevante en la evaluación de una paciente candidata a cirugía oncoplástica con TC, la valoración se realiza con la clínica y con mamografía. La clasificación por escalas en ACR: A, B, C y D describen una mama que va desde baja densidad a tejido mamario extremadamente denso. De esta manera se puede predecir la remodelación a realizar con colgajos glandulares o adiposos. En casos de ACR: C o D, y ante la realización de los colgajos glandulares es menos factible la necrosis del patrón mientras que, en casos de composición adiposa en la mayoría de la mama, es mayor el riesgo de necrosis ante extirpación de gran volumen y movilizaciones de cierre.



*Figura 72: en la imagen de la izquierda se observa una mama con componente denso (ACR C), mientras que a la derecha se presenta una mama de densidad grasa (ACR A). El cirujano debe tener en cuenta la densidad mamaria para planificar la intervención. Para ello es de gran ayuda la mamografía, además del examen físico.*

## **CLASIFICACIÓN DE LOS PROCEDIMIENTOS ONCOPLÁSTICOS POR TAMAÑO DE LA EXTIRPACIÓN**

En una publicación de Krishna Clough, se propone otra clasificación de acuerdo al volumen de tejido extirpado:

**Nivel I:** se extirpa menos del 20% del volumen mamario. Estos procedimientos pueden ser realizados por cirujanos mamaros sin formación en oncoplastia.

**Nivel II:** se extirpa del 20% al 50% del volumen mamario. En estos casos suele ser necesaria la escisión del exceso de piel para remodelar la mama. Se basan en técnicas reductivas y requieren entrenamiento específico en cirugía oncológica.

En cuanto a mamas de densidad eminentemente grasa, y ante la necesidad de extirpar grandes volúmenes, suele sugerirse generalmente emplear un procedimiento de nivel II; éste obtendrá un resultado más seguro y generalmente un mejor resultado cosmético.

Debe tener en claro la paciente a ser sometida a una cirugía oncoplástica, sea conservadora o no, que no es una cirugía estética, sino una cirugía oncológica que busca lograr el mejor resultado estético; es deber del equipo tratante informar a la paciente de los verdaderos resultados y posibles complicaciones derivadas de la intervención. En casos de cirugías con extirpación de amplios volúmenes, es posible que derive en asimetría con respecto a la mama contralateral. En ese caso es necesario informarle a la paciente la factibilidad de una simetrización en el mismo acto o en otra etapa.

En un intento por sistematizar procedimientos y conductas del cirujano, Holmes y cols. describieron principios generales para las técnicas oncoplásticas en el TC. Como recomendaciones realizadas por expertos, deben ser tomados en cuenta:

- 1) **Diagnóstico previo.** Restringir la cirugía oncoplástica a pacientes con diagnóstico completo (punción confirmatoria previa, evaluación axilar, chequeo de la mama contralateral). La resonancia magnética con gadolinio descarta la presencia de áreas de sospecha, a su vez brinda un diagnóstico certero del tamaño tumoral y su extensión intraductal o de segundos focos no hallados en ecografía o mamografía. Toma también relevancia la resonancia en la evaluación preoperatoria de pacientes jóvenes con diagnóstico de cáncer de mama.
- 2) **Marcación del lecho tumoral con clips.** Es recomendable en todos los casos, como en incisiones a distancia del tumor. Más aun en pacientes tratadas con patrones reductivos, en las que el lecho tumoral sufre modificaciones de lugar. Es

fundamental la ubicación del sitio tumoral para la radioterapia postoperatoria en la ubicación del boost y para evaluar posibles recurrencias locales.

- 3) **Trabajar con marcación ecográfica o mamográfica preoperatoria.** En este momento se utiliza con relativa frecuencia la ecografía intraoperatoria, la cual es útil para evaluar el tumor previo a extirparlo, además de la ecografía de la pieza operatoria.
- 4) **Uso de drenajes.** Es útil para disminuir el riesgo de seromas y control de posibles hematomas en el postoperatorio de las primeras 24 horas. Existen distintos tipos de drenajes industriales, siendo los más utilizados los en nuestro medio los de Jackson-Pratt y los hemosuctores. En casos de no contar con drenajes industriales, puede confeccionarse con tubuladuras y bolsas de suero estéril.
- 5) **Orientación adecuada de la pieza operatoria.** Marcar con puntos o con clips la pieza operatoria como hemos mencionado, realizamos de rutina siempre la misma marcación: 2 hilos largos superior, 2 cortos piel y 1 hilo largo hacia pezón; en casos de extirpación de losange de piel supra tumoral no es necesaria la marcación del margen superficial. La presencia del patólogo en sala de cirugía es de fundamental valor para discutir el caso y orientar la pieza. Esto disminuye el riesgo de re intervenciones innecesarias con posibles márgenes afectados que finalmente son negativos.
- 6) **Registro y marcación de la paciente.** Es fundamental el marcaje de las pacientes con marcadores indelebles, marcando el patrón a utilizar y el sitio del tumor. El registro iconográfico previo y posterior a la cirugía es relevante para evaluar el caso y sus posibles complicaciones, además de segundas intervenciones.

Previo a iniciar la cirugía, la paciente debe ser marcada, ya sea previo a pasar a sala de cirugía o en su habitación. El marcaje se

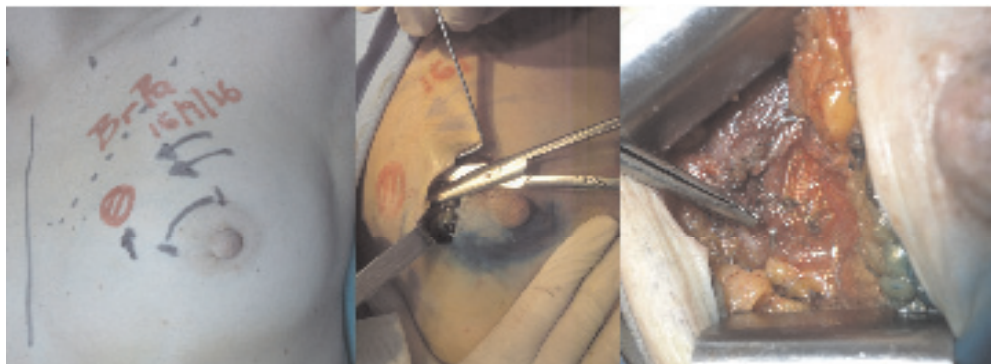realiza sentada o de pie. Se marcan siempre: esternón con su manubrio, meridiano de la mama, surco submamario y sitio tumoral. Luego de ello se diseña, de ser necesario, el patrón a utilizar con los sitios de las incisiones. Al pasar a la camilla de operaciones, la paciente es anestesiada. Luego, se la coloca en posición semi-sentada y con los brazos separados en caso de ganglio centinela o vaciamiento. Siempre los brazos deben estar cubiertos con campos estériles con posibilidad de movilizarlos. Es aconsejable que ambas mamas queden visibles para comparar la mama contralateral durante el procedimiento, a pesar que la misma no vaya a ser abordada quirúrgicamente.

## **CIRUGÍA ONCOLPLÁSTICA NIVEL I**

Se realiza la incisión cutánea profundizando los planos hasta la aponeurosis del pectoral mayor (de ser necesario). Se extirpa la pieza marcada, mientras que el defecto glandular se cierra con re aproximación del tejido. En casos de tracción del pezón hacia el área extirpada, el mismo puede ser reposicionado, realizando desepidermizaciones en semiluna hacia el sitio deseado. Un concepto que debe aclararse es que la cirugía oncoplástica se basa en permitir las escisiones amplias con márgenes libres, no en minimizar la longitud de la incisión. Las incisiones cortas limitan la movilización de la glándula y no permiten la creación de colgajos glandulares adecuados para rellenar defectos. Es obvio aclarar que es preferible utilizar incisiones lo más pequeñas posibles, pero las incisiones deben permitir tanto la extirpación del tumor sin fragmentar la pieza, y como facilitar la reorganización de la mama. Para procedimientos de nivel I, si se opta por una incisión sobre el tumor, suele ser aconsejable seguir las líneas de tensión de Kraissl, aunque las

incisiones radiadas sobre el tumor son de excelente resultado estético en la mayoría de los casos; además estas últimas facilitan el abordaje axilar por la misma incisión.

Al haberse extirpado menos del 20% de tejido mamario, el defecto generado suele cerrarse con colgajos glandulares. Para el cierre es fundamental evaluar el área que ha sido abordada. En casos de cuadrantes internos, es más difícil lograr un cierre cómodo, por la falta de tejido glandular y adiposo a ese nivel. Es por ello que se recomienda realizar pequeñas movilizaciones superiores, inferiores y externas hacia el defecto del cuadrante interno, de esta manera es más fácil cerrar el defecto. Debe consignarse que, en mamas con gran componente graso, diabéticas y tabaquistas, es mayor el índice de necrosis y seromas.



*Figura 73: Procedimiento de nivel I. Ubicación tumoral en área de la “mama social”. Se realizó una incisión periareolar con tunelización y remodelación. En la figura de la derecha se ilustran los clips colocados en el sitio tumoral.*

## **CIRUGÍA ONCOLPLÁSTICA NIVEL II**

Estas técnicas se utilizan en situaciones que requieren escisiones del 20% al 50% del volumen mamario. Se basan en diferentes técnicas de mamoplastia.

Clough y cols. diseñaron un atlas de guía para utilizar una

técnica de acuerdo a la localización del tumor (tabla 1).

A continuación, describiremos las opciones oncoplásticas de acuerdo a la ubicación tumoral, y diferentes patrones utilizados más comúnmente en nuestra práctica.

Patrones y procedimientos oncoplásticos de acuerdo a la ubicación tumoral

UBICACIÓN	PROCEDIMIENTO
<b>Polo inferior</b>	Mamoplastia a pedículo superior /"T" invertida o patrón vertical
<b>Cuadrante ínfero-interno</b>	Mamoplastia a pedículo superior/patrón en "V"
<b>Cuadrante supero-interno</b>	Mamoplastia tipo Batwing (en alas de murciélago)
<b>Hora 12</b>	Mamoplastia a pedículo inferior o round block o Batwing
<b>Cuadrante súpero-externo Hora 1 a 3</b>	Mamoplastia en raqueta o incisión radiada o Batwing
<b>Hora 4-5</b>	Mamoplastia a pedículo superior/patrón en "J"
<b>Central</b>	Round block o patrón vertical con resección de CAP

*Modificado de: Clough K, Kaufman G, Nos C, Buccimazza I, Sarfati I. Improving Breast Cancer Surgery: A Classification and Quadrant per Quadrant Atlas for Oncoplastic Surgery. Ann Surg Oncol DOI 10.1245/s10434-009-0792-y.*

## POLO INFERIOR

La extirpación de volumen y retracción de piel a nivel del polo inferior de la mama puede generar el defecto en "pico de loro" (desviación del CAP hacia abajo). Utilizando un patrón reductivo clásico, puede evitarse la deformidad al extirpar el tumor, además de una posible reducción mamaria necesaria en mamas grandes y ptósicas.

### ***Mamoplastia vertical (patron reductivo vertical) a pedículo superior***

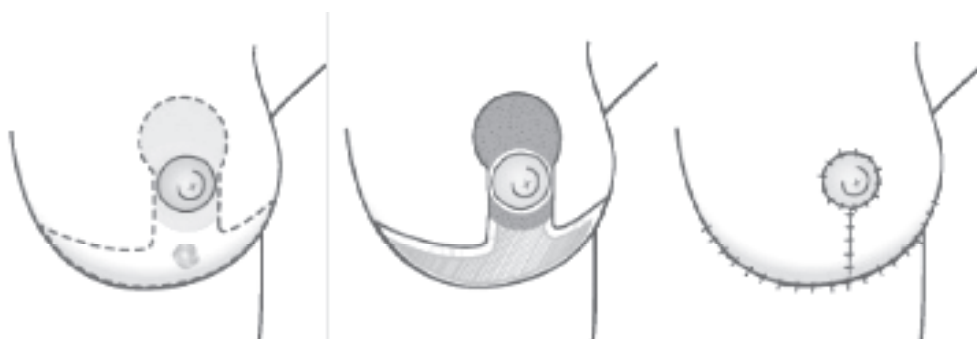El procedimiento comienza con el diseño del patrón. Se mide la distancia clavícula CAP de 5 a 6 cm desde el manubrio esternal; el cirujano calcula la nueva posición del CAP colocando su dedo mayor por el surco submamario hacia arriba. Se diseña la horquilla que marca la nueva ubicación del CAP. Se marcan ambos surcos submamaros y meridiano de la mama, además del esternón. Teniendo en cuenta el volumen a resecar, se diseñarán las ramas del colgajo. Se marca el área del polo inferior de la mama a resecar son vértice superior y base en el surco submamario, quedando una columna interna y una externa. El ancho de la base está en relación a la mama y sus necesidades reductivas. Se des-epidermiza el área marcada, utilizando previamente el areolótomo. Luego se comienza la escisión del sitio tumoral con márgenes. Se sugiere realizar el tallado del colgajo en oblicuo, dejando mayor base vascularizada desde la aponeurosis del pectoral. La movilización de la pieza desde el músculo pectoral permite la palpación del tumor, mejorando la capacidad de obtener márgenes adecuados.

Una vez realizada la resección, se inicia la remodelación mediante la aproximación de las columnas glandulares medial y lateral hacia la línea media para rellenar el defecto. Solemos utilizar suturas de vycril R2.0 con puntos en "X" o en "U". Debe tomarse especial cuidado en el cierre, ya que en ciertos casos se producen aproximamientos a demasiada tensión, lo cual predispone a aperturas de la herida. El reposicionamiento del CAP, lo iniciamos con 4 puntos en hora 12, 3, 6 y 9. Luego de desplegado, realizamos el cierre del resto. Aquí también puede corregirse si el CAP queda traccionado hacia el lecho quirúrgico,

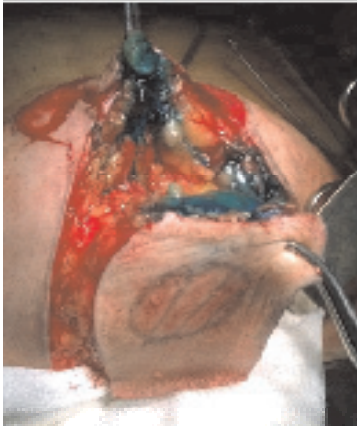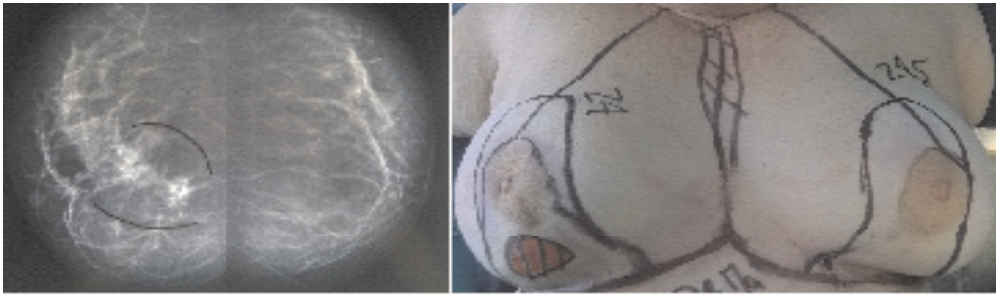
realizando pequeñas resecciones superficiales en medialuna. Se recalca en este punto la importancia del conocimiento de la vascularización del CAP. Si la des epidermización no es correcta y el CAP es movilizado demasiado hacia arriba, el riesgo de necrosis total o parcial es alto, aunque utilizando la técnica correctamente puede ocurrir. En casos de obesidad mórbida, EPOC, diabetes, irradiación previa y tabaquistas, el riesgo de necrosis se incrementa. En estos casos se sugiere una mínima movilización o un injerto libre. También en casos de necesidad de gran elevación del CAP y dependiendo de la mama, se sugiere realizar injerto libre del CAP. En tal caso, se realiza una resección del CAP con areolótomo, y se lo deja embebido en suero fisiológico. Luego de conocer la ubicación final, se lo sutura al nuevo sitio, previo desepidermizar el lecho con la marcación del areolótomo.

En casos de menores volúmenes de resección, es posible utilizar la modificación de esta técnica en menos, quedando la cicatriz vertical y para-areolar.

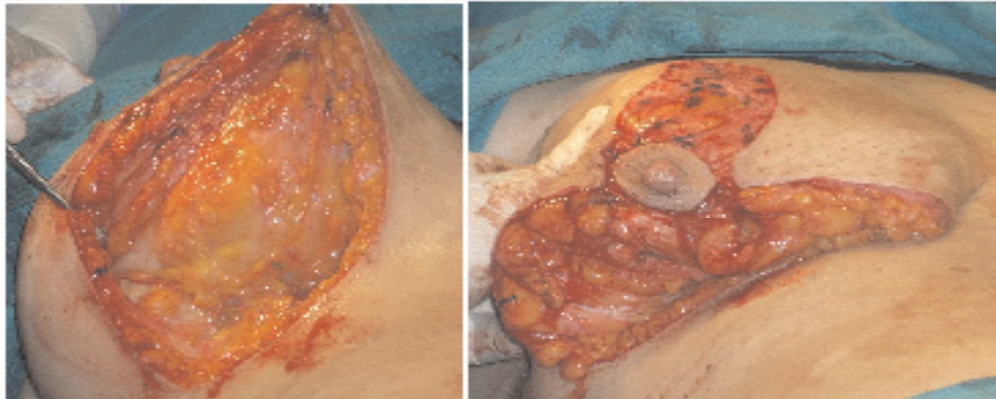En tumores cercanos al surco submamario, es posible realizar un colgajo epigástrico de cierre desde el tejido celular del abdomen superior. La indicación ideal son pacientes con importante panículo y mamas no demasiado ptósicas ni grandes.



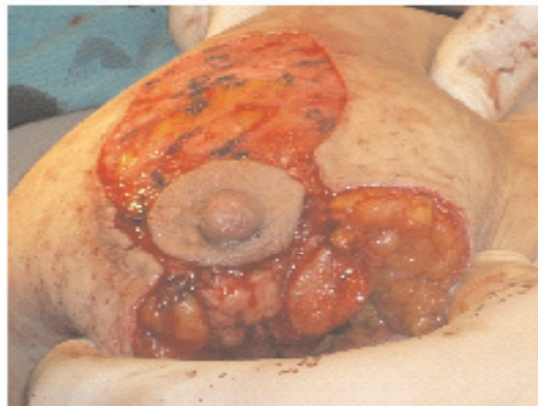*Figura 74: mamoplastia vertical a pedículo inferior.*



*Figura 75: escisión amplia del sitio tumoral en polo inferior de una mama ptósica y grande. Se utilizó en este caso un patrón reductor tipo Wise.*



*Figura 76: confección de un patrón reductor de Wise. Este patrón es útil en resecciones del polo inferior.*



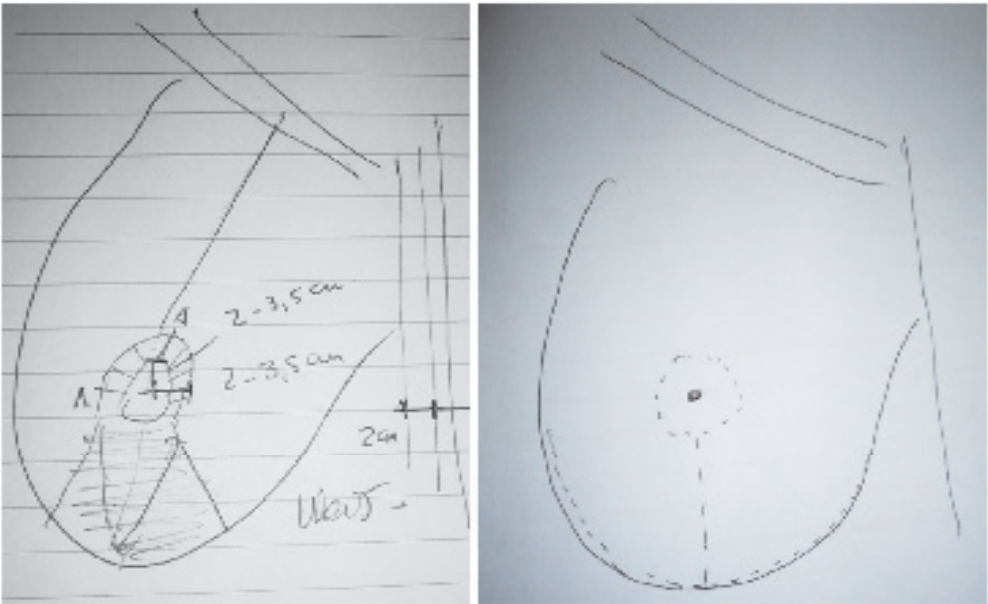


Figura 77: el esquema de la izquierda ilustra la confección de un patrón vertical a pedículo superior tipo Wise. El esquema de la derecha, ilustra el resultado definitivo de ese patrón; el modelo de los patrones verticales es el Wise con sus modificaciones en menos.




Figura 78: esquema de planificación de un caso con patrón reductivo. Cada paciente es un caso en particular y el equipo quirúrgico debe planear su estrategia previamente y de manera individualizada. Dibujo autoría de Dr Castellani Enrique.

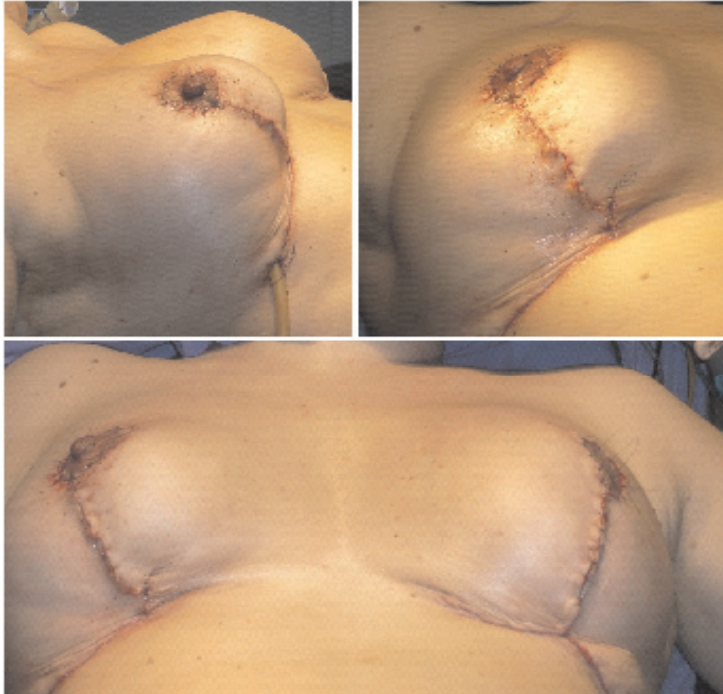

Figura 79: imagen que ilustra un patrón reductivo utilizado para un tumor de polo inferior de mama derecha. Se realizó la simetrización contralateral.

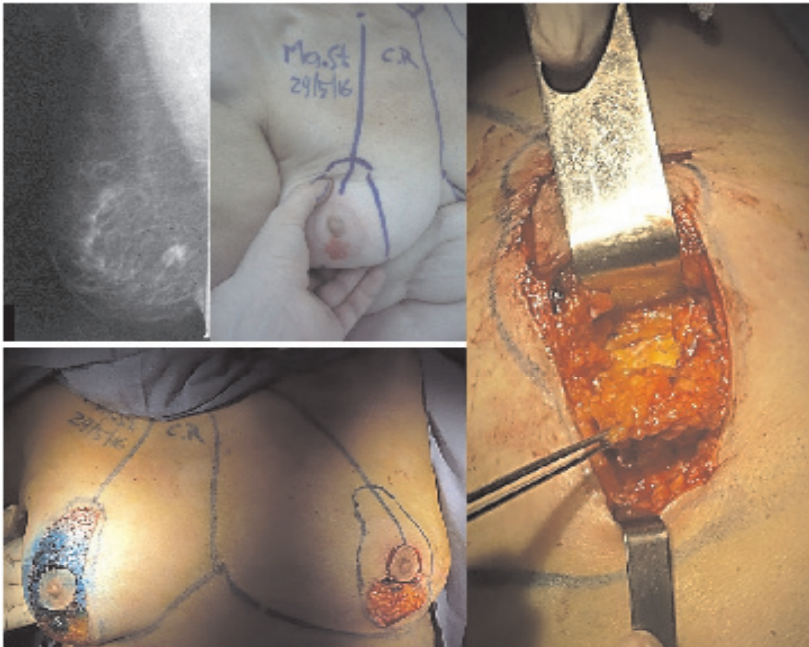


Figura 80.: tumor en hora 6 en profundidad al CAP. Se utilizó un patrón reductivo vertical a pedículo superior con simetrización contralateral. Se utilizó una "auto-prótesis", es decir un colgajo de hora 6 se lo transpuso detrás del CAP para brindarle proyección ántero-posterior.

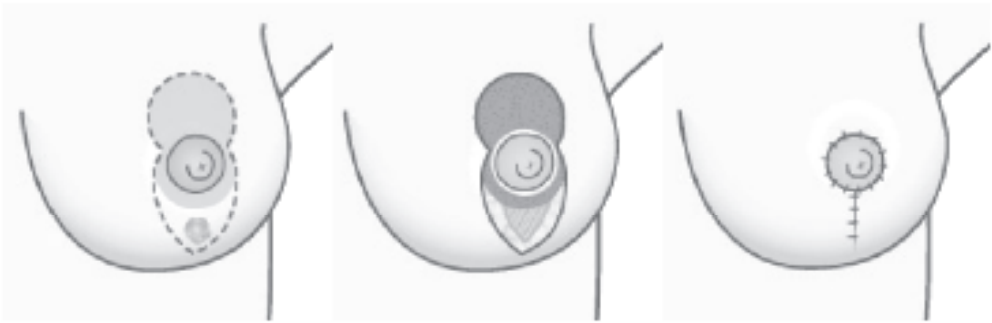

Figura 81: mamoplastia vertical en menos, en casos de mamas de menor volumen y ptosis.

## CUADRANTE ÍNFERO-INTERNO

### ***Mamoplastia en “V”***

Este patrón implica una resección piramidal de la glándula, con su base localizada en el pliegue submamario y el vértice hacia el CAP. La pieza se retira en bloque, incluyendo la piel de la glándula hasta la fascia del pectoral. Se incide el surco submamario desde el lugar de la resección hasta la línea axilar anterior. Se moviliza acto seguido el polo inferior incluyendo piel y se lo rota hacia el defecto. Generalmente se reposiciona el CAP.

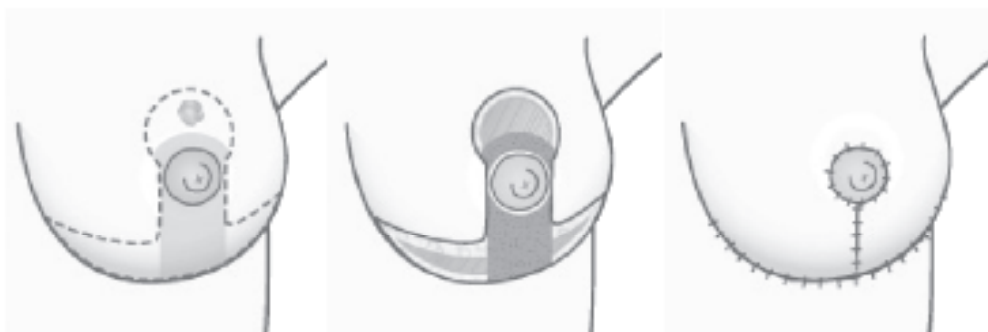Esta técnica merece nuestra crítica por la amplitud de la intervención y el tamaño de las incisiones.

## POLO SUPERIOR

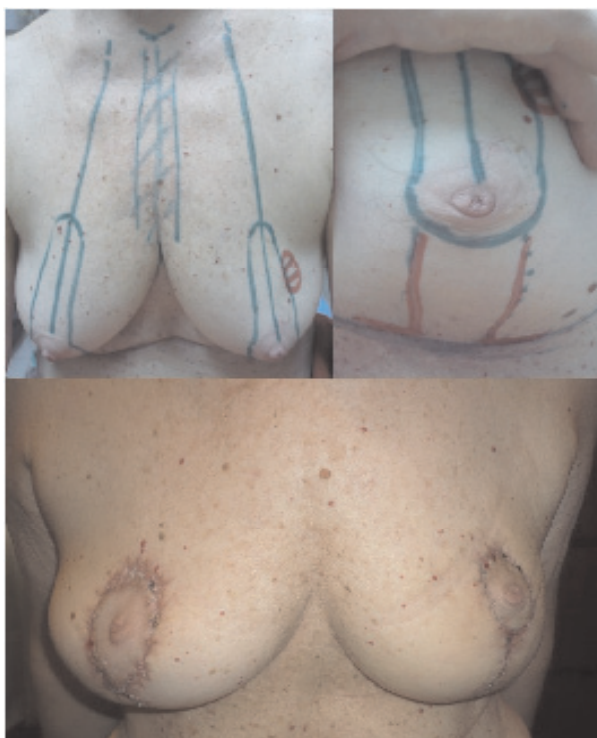La extirpación de lesiones localizadas en hora 12 no suele causar una deformidad, por lo que puede extirparse volumen y realizar una redistribución con tejido desde la ubicación central con colgajos glandulares y adiposos. En grandes volúmenes de escisión, es posible utilizar una mamoplastia vertical. Otra opción posible es un round block con incisión periareolar o un patrón tipo Batwing.

## MAMOPLASTIA VERTICAL DE PEDÍCULO INFERIOR

Para el diseño de este patrón, la marcación es idéntica a la descrita para el pedículo superior. La resección se encuentra en el polo superior; por lo tanto, vascularización del CAP se produce desde el polo inferior y desde la glándula en profundidad. Se avanza el pedículo inferior hacia arriba al sitio de la escisión para lograr cubrir el defecto. Es factible realizar una resección complementaria en el interior y en cuadrantes ínfero-externos para optimizar la forma mamaria.



*Figura 82: mamoplastia vertical a pedículo inferior.*



*Figura 83: mamas medianas y ptósicas. Tumor en cuadrante supero-externo de mama izquierda. Se utilizó un patrón vertical a pedículo inferior, con simetrización contralateral. En la figura de abajo, se muestra el postoperatorio a las 2 semanas en el momento de la extracción de las suturas de piel. Nótese la buena simetría y proyección del CAP.*

## **MAMOPLASTIA HORIZONTAL O TIPO BATWING (ALAS DE MURCIÉLAGO)**

### ***Patrón oncoplástico horizontal de Batwing en la cirugía del cáncer de mama***

El Dr. Melvin J. Silverstein, introdujo el patrón de Batwing en la década de 1990. La técnica recibió su nombre debido a la forma de las incisiones que se asemejan a las alas de un murciélago (batwing).

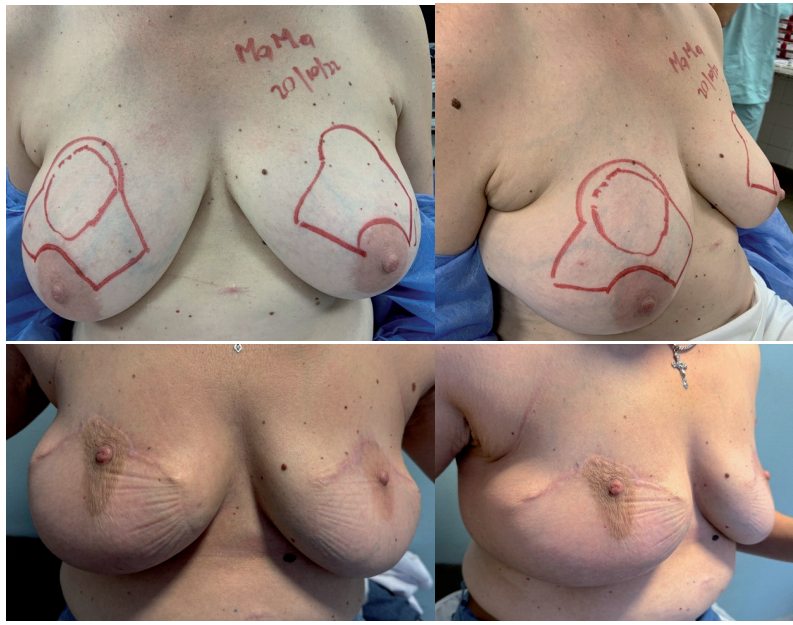
Este patrón permite grandes resecciones mamarias con un excelente resultado estético, requiriendo una curva de aprendizaje relativamente corta. Es un patrón muy confiable y de fácil realización. Además, es factible utilizar un patrón horizontal en mastectomías, en casos de necesidad de extirpar demasiada superficie del polo superior, por lo tanto, se extrapola el abordaje del patrón conservador en cirugía radical. El patrón oncoplástico horizontal de Batwing es una técnica versátil y relativamente simple para la resección de tumores en el polo superior de la mama, ofreciendo excelentes resultados tanto oncológicos y muy buenos resultados estéticos, con resultados no excelentes en proyección mamaria. Las pacientes suelen reportar altos niveles de satisfacción y una recuperación relativamente rápida, con un índice de complicaciones bajo, teniendo en cuenta que suele indicarse este patrón en tumores de cierto volumen.

#### **Indicaciones**

El patrón oncoplástico horizontal de Batwing fue desarrollado para abordar tumores localizados en el polo superior de la mama, especialmente en unión de cuadrantes superiores (H12) y localización periareolar o hasta 2 cm del borde areolar superior. Aunque pueden incluirse tumores en otras ubicaciones de los cuadrantes superiores no muy alejados de la aréola. Este enfoque permite la extirpación ade-

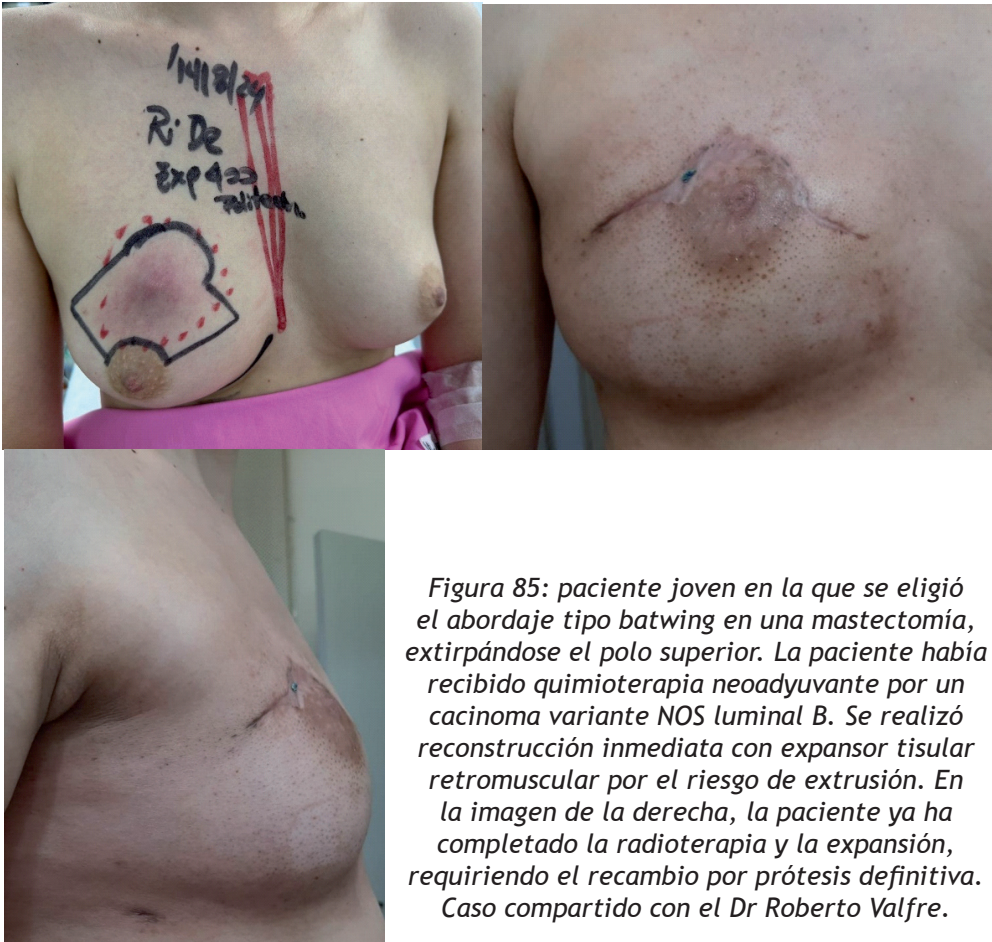cuada del tumor con márgenes macroscópicamente libres mientras se preserva la estética de la mama.

Son idealmente elegibles para este procedimiento, las mamas medianas y con ptosis moderada en las cuales el efecto de mastopexia que produce el patrón, tiene mejores resultados. En mamas pequeñas y con menor ptosis un abordaje peri-areolar clásico o en su defecto un patrón circular de Round Block sería más adecuado; mientras que en mamas con mayor ptosis y de mayor volumen, la distancia hacia la nueva localización del pezón es excesiva, por lo cual sería preferible un patrón de reducción vertical de rama única. De acuerdo a nuestra experiencia, el patrón permite mayores volúmenes de extirpación en el polo superior, que un patrón vertical. Preferimos utilizarlo en pacientes mayores de 50 a 60 años, ya que es factible que, debido al patrón mismo, la mama tenga un resultado estético muy bueno, pero con cierto aplanamiento de la misma; el patrón vertical logra mayor proyección antero-posterior como resultado final, prefiriéndolo en pacientes jóvenes.



*Figura 84: patrón horizontal en una paciente con carcinoma variante NOS luminal A con un tumor de 4 cm en polo superior. En este caso se utilizó el patrón bilateral con el objetivo de simetrización. Nótese el aplanamiento del polo superior, a*

*pesar de un buen resultado estético y satisfacción de la paciente*



*Figura 85: paciente joven en la que se eligió el abordaje tipo batwing en una mastectomía, extirpándose el polo superior. La paciente había recibido quimioterapia neoadyuvante por un carcinoma variante NOS luminal B. Se realizó reconstrucción inmediata con expansor tisular retromuscular por el riesgo de extrusión. En la imagen de la derecha, la paciente ya ha completado la radioterapia y la expansión, requiriendo el recambio por prótesis definitiva. Caso compartido con el Dr Roberto Valfre.*

### Planificación Preoperatoria

1. Evaluación clínica e imagenológica: Es esencial realizar una evaluación preoperatoria completa con mamografía, ecografía mamaria y, si es necesario, resonancia magnética con contraste para determinar la extensión del tumor y planificar la cirugía.
2. Marcado Preoperatorio del patrón: En toda cirugía mamaria es necesario el marcado previo del patrón a realizar, con un marcador o fibra indeleble. Debe realizarse con la paciente de pie o sentada con el torso erguido. Se traza la línea medio mamaria y luego se proyecta la nueva localización del complejo aréolapezón (CAP) ubicando la Hora 12 sobre dicha

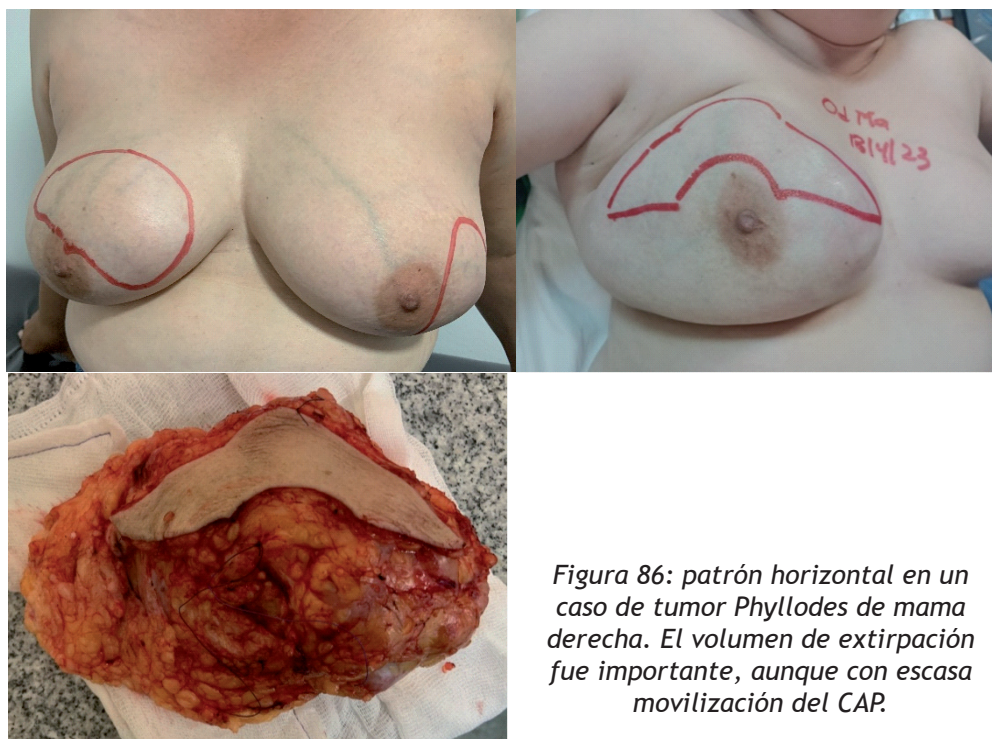
línea media; punto a partir del cual se dibujará todo el diseño. Luego se marca una línea periareolar superior desde Hora 9 a Hora 3. El siguiente paso es un semicírculo superior que determinará la nueva ubicación del CAP, respetando la Hora 12 sobre la línea medio mamaria. A continuación, se marcan dos puntos, uno lateral y otro medial, que deben coincidir con el ecuador de la mama (línea que divide a la mama en dos polos: superior e inferior). Finalmente se conectan esos puntos con los extremos de las dos líneas semicirculares, quedando así dibujadas, las alas del murciélago. De esta manera, se completa el diseño del patrón horizontal convencional o clásico.

Lo ideal es incluir el tumor dentro del diseño del patrón, pero si no es posible, se podrá tunelizar unos pocos centímetros para lograr la extirpación por debajo de la piel preservada.

Existe una variante de este patrón que es el Patrón de Batwing ampliado al polo inferior. El patrón de Batwing, originalmente concebido para abordar tumores en los cuadrantes superiores, puede ser adaptado para resecciones de tumores en el polo inferior localizados cerca de la aréola. Requiere una incisión periareolar completa y la confección de un pedículo vascular superior. Supone más experiencia de parte del mastólogo y aumenta el riesgo de complicaciones con respecto al patrón clásico. Podría ser elegible en una mama mediana y no demasiado ptósica con tumor en polo inferior cerca de la aréola, alternativamente a un patrón vertical.

## **Procedimiento Quirúrgico**

1. Anestesia: General o local con sedación, según las características del caso y la preferencia del cirujano.
2. Incisión: Se realizan incisiones a lo largo de las líneas marcadas en el patrón preoperatorio. Estas incisiones permiten una resección adecuada del tumor con márgenes libres y la remodelación de los colgajos glandulares para evitar deformidades.
3. Resección Tumoral: El tumor se extirpa con un margen de seguridad oncológico. La resección puede extenderse en profundidad hasta la aponeurosis del músculo pectoral mayor si es necesario y, a nivel superficial, incluye siempre el colgajo de piel correspondiente al patrón trazado. Dejar clips en el lecho, como en toda cirugía conservadora, para guiar la radioterapia adyuvante.
4. Remodelación glandular: Los colgajos glandulares resultantes se movilizan y se suturan de manera que se mantenga la forma natural de la mama. La remodelación cuidadosa de la mama ayuda a evitar deformidades.
5. Acceso a la axila: puede realizarse por una incisión separada sobre la piel axilar o realizar disección cuidadosa de la glándula por el extremo externo del patrón, tunelizando hasta acceder a la misma.
6. Simetrización contralateral: este patrón reduce volumen, genera una mastopexia moderada y aplana levemente el perfil mamario; por lo tanto, es muy recomendable, replicar la cirugía a nivel contralateral para evitar asimetrías. Por supuesto debe acordarse con la paciente durante la información preoperatoria y planificación quirúrgica.



*Figura 86: patrón horizontal en un caso de tumor Phyllodes de mama derecha. El volumen de extirpación fue importante, aunque con escasa movilización del CAP.*

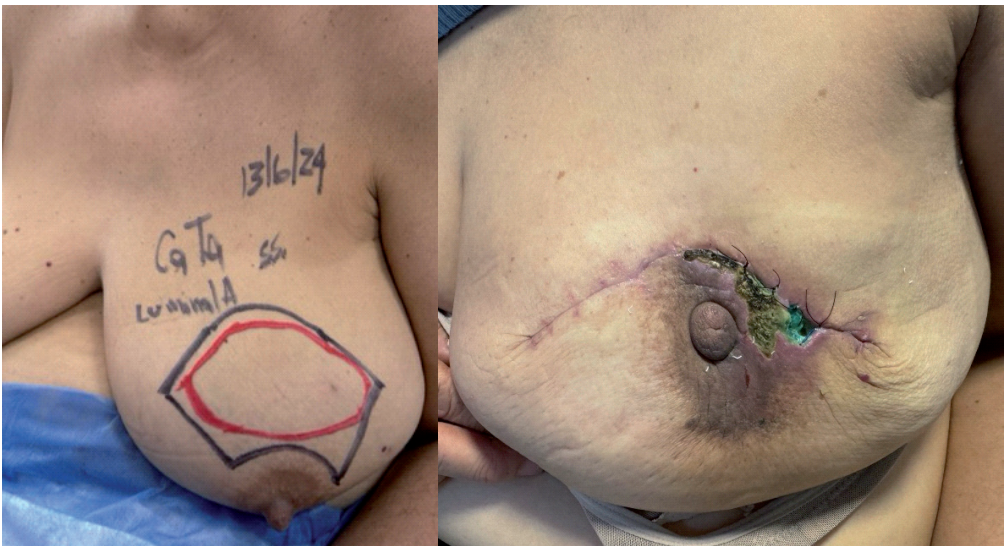### **Complicaciones y resultados**

En cuanto a las complicaciones presentadas con este abordaje, las mismas se encuentran relacionadas principalmente al volumen de lo extirpado, a la movilización del polo inferior y CAP y a las comorbilidades de las pacientes intervenidas. En casos de utilizar este patrón para mamas con gigantomastia y demasiado ptósicas, generalmente las mismas poseen un componente graso con escaso tejido mamario glandular, esto hace que los pedículos se encuentren menos vascularizados y ello conlleva a posibles complicaciones como necrosis de complejo areola-pezones y aperturas de herida.

En una serie de Manie y cols. sobre 14 pacientes utilizando el patrón horizontal para reducción mamaria, informaron sólo 2 pacientes (14,2%) con complicaciones posoperatorias: 1 apertura en la herida que requirió un cierre secundario en el quirófano. paciente desarrolló

una pequeña dehiscencia de la herida y necrosis grasa. La abertura en la herida se produjo en el paciente con diabetes en el que se resecó el tumor a través de una incisión lateral separada. La necrosis grasa se produjo en el paciente con la distancia más larga desde el punto medio-clavicular hasta el pezón (50 cm). No se observaron otras complicaciones. La viabilidad del CAP no se vio comprometida ni se vio afectada la sensibilidad.

En nuestra experiencia, es un patrón confiable y con escasas complicaciones. No hemos tenido casos de necrosis de areola-pezón, pero sí necrosis parciales o dificultades en el cierre, como el caso que se presenta en la figura 80.



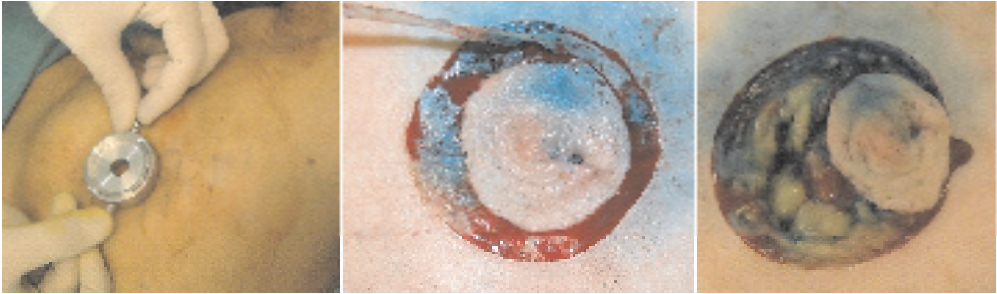
*Figura 87: paciente de 62 años. Diagnóstico de carcinoma tipo NOS luminal A de 7 x 6 cm, axila clínicamente negativa. Se decidió cirugía de inicio con patrón de batwing unilateral. Se lograron márgenes libres. En el postoperatorio presentó necrosis parcial de la herida. La paciente posee como comorbilidad la diabetes tipo 2 y la movilización del CAP fue de 10 cm.*

En un estudio comparativo entre el patrón vertical de Wise versus la mamoplastia horizontal para el tratamiento de tumores del polo superior, Tarek Hashem y Ahmed Farahat en El Cairo, reclutaron

retrospectivamente 126 casos, siendo tratados con patrón vertical 64 (A) y 62 (B) con el horizontal. Los resultados en cuanto a complicaciones fueron mejores en el horizontal: 19.35% (12) con el horizontal y 36% (23) con el vertical. En cuanto a los resultados cosméticos en la forma, fueron excelentes en el 82.8% (53) del vertical y 69.35% (43) en el horizontal ( $p < 0.075$ ). no hallaron diferencias en la corrección de ptosis, pero sí en la proyección: en el vertical fue excelente en el 76,6% (49), mientras que en el horizontal fue de 24,2% (15), siendo estos resultados significativos estadísticamente.

## **ROUND BLOCK**

Es un patrón muy útil para resolver diversas localizaciones tumorales y su aprendizaje es sencillo. Para el inicio del procedimiento, se realizan dos incisiones peri-areolares concéntricas marcadas con areolótomo. El borde exterior se profundiza pudiendo realizar la escisión del área problema. Puede verse como se amplía el campo operatorio al realizar el round block, siendo factible abordar sitios distantes. Se aproximan los bordes para cubrir el defecto en profundidad. En el cierre, se suturan las incisiones peri-areolares, resultando sólo en una cicatriz periareolar. Dentro de las complicaciones posibles de esta técnica, resultan la necrosis parcial o total del CAP (que se vasculariza desde su base) y las cicatrices gruesas por aperturas del cierre primario y consiguiente cierre por segunda intención.



*Figura 88: técnica de round block. Se utiliza el areolótomo en 2 incisiones concéntricas. Este patrón genera una amplitud importante, siendo factible extirpar áreas alejadas del CAP.*

## **UN PROBLEMA: EL CUADRANTE SÚPERO-INTERNO**

Como mencionamos al inicio de la descripción de técnicas quirúrgicas, esta área de la mama es la que se considera “mama social”. También llamada “tierra de nadie”, por las dificultades para lograr buenos resultados cosméticos e incisiones no visibles. No provocan grandes dificultades las extirpaciones de escaso volumen, las cuales pueden corregirse simplemente con técnicas de nivel I. Sugerimos realizar incisiones periareolares con tunelización o parareolares que no comprometan el área visible

Para escisiones más extensas no existe un procedimiento estándar oncoplástico de nivel II. También sería factible utilizar un patrón tipo Batwing en esta ubicación.

## **CUADRANTE SÚPERO-EXTERNO**

En esta ubicación, es factible generalmente obtener buenos resultados estéticos sin utilizar patrones complejos. El solo cierre con aproximación simple o con alguna pequeña movilización glandular suele bastar para cubrir el defecto generado. Algunos centros utilizan una

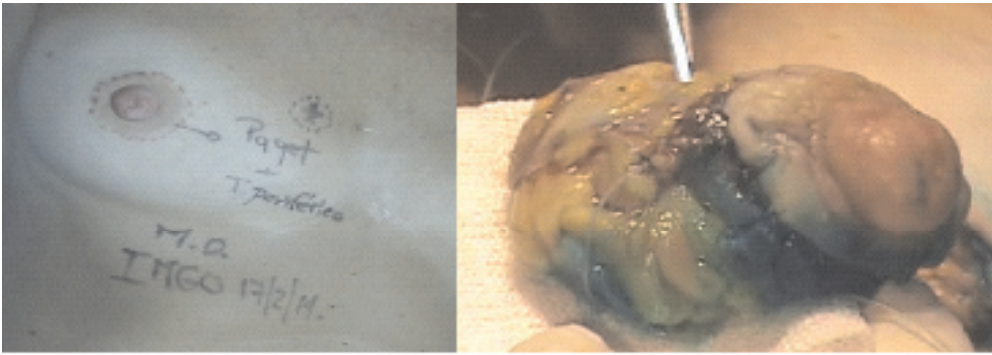
mamoplastia tipo “en raqueta”, en casos de riesgo de desviación del CAP hacia el área tratada. Este patrón utiliza una incisión radiada con una periareolar para movilizar el CAP. Generalmente no es necesario utilizarlo, pero es un arma más en el arsenal del cirujano mamario.

### **CUADRANTE ÍNFERO-EXTERNO**

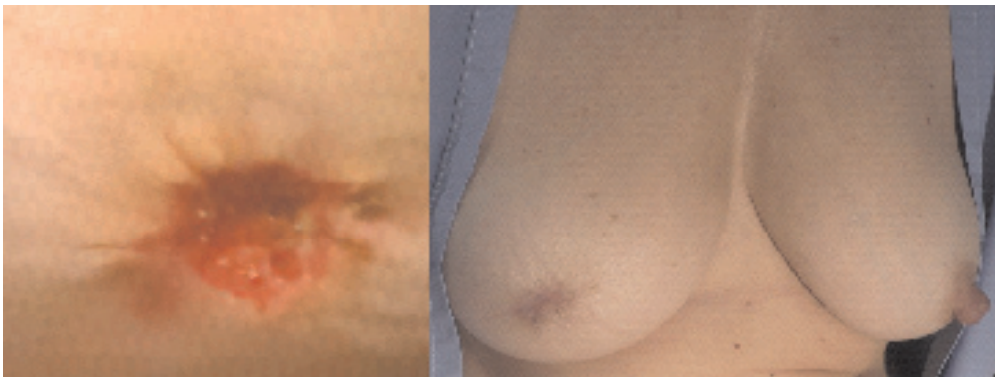A este nivel puede utilizarse la modificación de un patrón reductivo vertical que se rota hacia este sitio. Esta técnica es conocida como patrón en “J” y es idéntica a la descrita anteriormente.

### **UBICACION RETROAREOLAR**

El manejo de los tumores centrales requiere un capítulo aparte por sus implicancias oncoplásticas. De manera clásica, los tumores centrales fueron indicación directa de mastectomía. Sin embargo, utilizando técnicas sencillas, es posible lograr buenos resultados cosméticos. Durante el tratamiento quirúrgico de tumores centrales, realizamos de manera rutinaria un muestreo del retro-pezones, ya sea con una muestra de tejido o un raspado abrasivo para citología intraoperatoria; ante sospecha de afectación debe extirparse el CAP. En casos de ser necesaria la extirpación del mismo, puede realizarse con areolótomo. En estos casos realizamos el cierre en jareta tipo bolsa de tabaco de manera concéntrica. La piel también es suturada de esta manera. El resultado es bastante constante: se logra una forma mamaria excelente, el cierre final de piel es por segunda intención (ya que la tensión suele generar una leve apertura de la herida); esto favorece a la creación de una “neo-areola”. Esta opción nos es útil en la mayoría de los casos y sería prácticamente estándar para tratar la enfermedad de Paget.



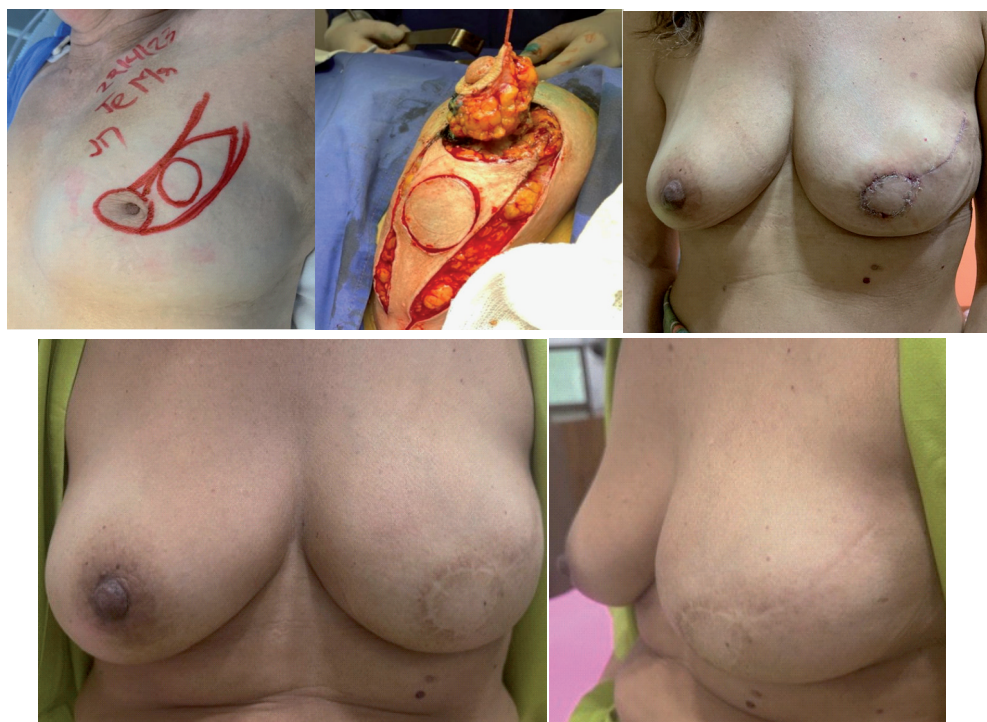*Figura 89: enfermedad de Paget asociada a tumor en union de cuadrantes internos. Se realizó un roundblock incluyendo el CAP, junto con extirpación del tumor periférico por el mismo abordaje.*



*Figura 90: caso de la figura anterior. Habitual cierre por segunda intención de un block central incluyendo la extirpación del CAP. El resultado estético es excelente, incluyendo una "neo areola" gracias a la cicatrización. A la derecha puede observarse el resultado definitivo.*

Una opción válida es la escisión en huso o "mini Stewart", sobre todo para mamas grandes y planas.

La técnica de Grisotti, obtiene piel del polo inferior y por avance la lleva al sitio originario del CAP, logrando la reconstrucción inmediata de la areola.



*Figura 91: diseño y ejecución de un patrón de Grisotti en diferentes casos clínicos, mostrándose un resultado a los 20 días de la intervención quirúrgica, mientras que en el último caso, se muestra una paciente de frente y perfil con el tratamiento radiante finalizado. El patrón es confiable, sencillo y con un bajo índice de complicaciones, además de un excelente resultado oncoplástico, incluso brindando buena proyección antero-posterior en tumores centrales de mamas medianas con ptosis moderada.*

## **SIMETRIZACIÓN CONTRALATERAL**

La mastopexia o la reducción de volumen de la mama contralateral, se planea para mejorar la simetría y el resultado cosmético, particularmente en mamas con ptosis importantes. Generalmente se realiza a ambos lados al mismo tiempo con 2 equipos quirúrgicos.

### **Conclusiones**

La asimetría en un órgano bilateral es un resultado poco estético. Se considera que la reconstrucción mamaria termina cuando se logra simetría en el resultado en cuanto a forma, volumen y posición, tanto

del surco mamario como del CAP. La cirugía conservadora de mama permite llegar a esta meta con procedimientos menos complejos, pero que exigen planificación, además de la indicación correcta. El cirujano no debe perder el objetivo de tratar la patología, siendo secundario lograr resultados estéticos.

## **BIBLIOGRAFÍA CONSULTADA**

1. Clough K, Kaufman G, Nos C, Buccimazza I, Sarfati I. Improving Breast Cancer Surgery: A Classification and Quadrant per Quadrant Atlas for Oncoplastic Surgery. *Ann Surg Oncol* DOI 10.1245/s10434-009-0792-y.
2. Audretsch W, et al. Oncoplastic Surgery: "Target" volume reduction, (BCT mastopexy) lumpectomy reconstruction (BCT reconstruction) and flap supported operability in breast cancer. *Proceedings of the Second European Congress on Senology, Viena, Austria. October; Bologna, Italy: Monduzzi,; 139-157, 1994.*
3. Jung Dug Yang, Jeong Woo Lee, Young Kyoo Cho, Wan Wook Kim, Seung Ook Hwang, Jin Hyang Jung, Ho Yong Park J. Surgical Techniques for Personalized Oncoplastic Surgery in Breast Cancer Patients with Small- to Moderate-Sized Breasts (Part 1): Volume Displacement. *Breast Cancer* 2012 March; 15(1): 1-6.
4. Jung Dug Yang, Sung Gun Bae, Ho Yun Chung, Byung Chae Cho, Ho Yong Park, Jin Hyang Jung. *Annals of Plastic Surgery.* 20, 30 2011.
5. Sánchez NB, Rubiano J. Cirugía oncoplástica en cáncer de mama. *Rev. Colomb cir.* 2008; 23 (4): 217 -229.
6. Acea B. Cirugía oncoplástica conservadora en el cáncer de mama. Indicaciones y límites en su aplicación quirúrgica. *Cir Esp* 2005; 78:12-8.
7. Acea B. Técnicas oncoplásticas para el manejo de tumores centrales de la mama. *Cir Esp* 2009;85:14-19.
8. Silverstein MJ, Mai T, Savalia N, Vaince F, Guerra L. Oncoplastic breast conservation surgery: the new paradigm. *J Surg Oncol.* 2014 Jul;110(1):82-9.
9. Clough KB, Kaufman GJ, Nos C, Buccimazza I, Sarfati IM. Improving breast cancer surgery: a classification and quadrant per quadrant atlas for oncoplastic surgery. *Ann Surg Oncol.* 2010 May;17(5):1375-91.
10. Clough KB, Lewis JS, Couturand B, Fitoussi A, Nos C, Falcou MC. Oncoplastic techniques allow extensive resections for breast-conserving therapy of breast carcinomas. *Ann Surg.* 2003 Jan;237(1):26-34.
11. Losken A, Pinell-White X, Hart AM, Freitas AM, Carlson GW, Styblo TM. The oncoplastic reduction approach to breast conservation therapy: benefits for margin control. *Aesthet Surg J.* 2014 Nov;34(8):1185-91.
12. McCulley SJ, Macmillan RD. Planning and use of therapeutic mammoplasty--Nottingham approach. *Br J Plast Surg.* 2005 Oct;58(7):889-901.
13. Rancati, A., Angrigiani, C., Rezende, F. H., & Dorr, J. Batwing mastopexy and its outco-

- mes in oncoplastic breast surgery. *The Breast Journal*. 2017. 23(2), 217-224.
14. Sacchini V, Pinotti JA, Barros AC, Luini A, Pluchinotta A, Pinotti M, Boratto MG, Ricci MD, Ruiz CA, Nisida AC, Veronesi P, Petit J, Arnone P, Bassi F, Disa JJ, Garcia-Etienne CA, Borgen PI. Nipple-sparing mastectomy for breast cancer and risk reduction: oncologic or technical problem? *J Am Coll Surg*. 2006 Nov;203(5):704-14.
  15. Silverstein MJ, Mai T, Savalia N, Vaince F, Guerra L. Oncoplastic breast conservation surgery: the new paradigm. *J Surg Oncol*. 2014 Jul;110(1):82-9.
  16. Smith, B. L., Coopey, S. B., Gadd, M. A. Oncoplastic surgery for breast cancer: A guide to the patterns and techniques. *Journal of Surgical Oncology*. 2018. 118(5), 852-860.
  17. Urban, C., Lima, R. S., Schunemann, E., Rabinovich, I. Oncoplastic principles in breast conserving surgery. *Breast*. 2017. 24, S12-S15.
  18. Manie TM, Youssef M, Taha SN, Rabea A, Farahat AM. Batwing mammoplasty: a safe oncoplastic technique for breast conservation in breast cancer patients with gigantomastia. *Ann R Coll Surg Engl*. 2020. 102(2):115-119.
  19. Hashem T, Farahat A. Batwing versus Wise pattern mammoplasty for upper pole breast tumours: a detailed comparison of cosmetic outcome. *World J Surg Oncol*. 2017. 14;15(1):60.

## **MASTECTOMÍAS AHORRADORAS DE PIEL**

El término mastectomía ahorradora de piel (MAP) fue utilizado por primera vez por Toth y Lappert en 1991. Estos autores describieron la planificación preoperatoria de las incisiones de mastectomía en un intento por maximizar la preservación de la piel y facilitar la reconstrucción mamaria inmediata (RMI). El procedimiento extirpa la mama, CAP, las incisiones de biopsia previa y la piel que recubre los tumores superficiales o la retracción cutánea. La preservación del surco submario y de la piel nativa mejora en gran medida el resultado estético de la reconstrucción mamaria. Luego se utilizó el término mastectomía con ahorro de piel y pezón (MAPP), término que sustituye el de adenomastectomía o adenectomía utilizados previamente, aunque son verdaderamente cuestiones semánticas.

### **DISECCIÓN DE LA MASTECTOMÍA CON PRESERVACIÓN DE PIEL**

Como se explicó en el capítulo de anatomía, la mama es una glándula cutánea modificada. Se encuentra entre las capas superficial y profunda de la fascia superficial de la pared abdominal anterior. La capa superficial es una estructura muy delicada pero definida. Se encuentran profundamente a este plano grandes vasos axiales y envían ramas verticales al plexo subdérmico. Esta capa permite al cirujano diseccionar colgajos de la piel en un plano relativamente avascular, e incluir en esta disección muy escaso tejido mamario o nulo. Los ligamentos de Cooper son proyecciones periféricas del tejido mamario que se funden con la capa superficial de la fascia superficial. En un estudio de Beer,

se examinó el tejido mamario de 62 muestras de reducción mamaria en búsqueda de la presencia de la fascia superficial. Encontraron que la misma no se hallaba en el 44% de los cuadrantes inferiores de las mamas examinadas. Cuando estaba presente, no se encontró tejido mamario fuera de él. En otro estudio de Torresan, se estudió la piel que se habría preservado en las MAP en 42 muestras de mastectomía clásica. Los investigadores encontraron que la presencia de tejido mamario se asoció significativamente con colgajos cutáneos de más de 5 mm de espesor. No encontraron correlación entre la presencia de tejido mamario en los colgajos de piel y la edad, el índice de masa corporal o estado menopáusico.

Las relaciones fasciales de la mama facilitan su extracción por planos más o menos definidos. El límite inferior de la glándula mamaria, es hasta la separación de las capas superficiales y profundas de la fascia superficial de la pared abdominal. La zona de adherencia de la fascia superficial a la pared torácica subyacente en esta región es surco submamario. El mismo se ubica en el margen inferior del músculo pectoral mayor en la 6ª y, ocasionalmente, en la 7ª costilla. Generalmente contiene grasa, que puede llegar a ser firme e indurada en mamas grandes y ptósicas. El cáncer de mama es extremadamente raro en esta ubicación. La preservación del surco submamario podría dejar una cantidad mínima de tejido mamario y no afecta de forma apreciable la integridad de una mastectomía.

La mastectomía clásica, así como las ahorradoras de piel, dejan tejido mamario residual. La diferencia se da en la cantidad de tejido mamario microscópico dejado en la piel. Estas pequeñas diferencias no han demostrado impacto en la recurrencia local de cáncer de mama.

## TIPOS DE MASTECTOMÍAS AHORRADORAS DE PIEL

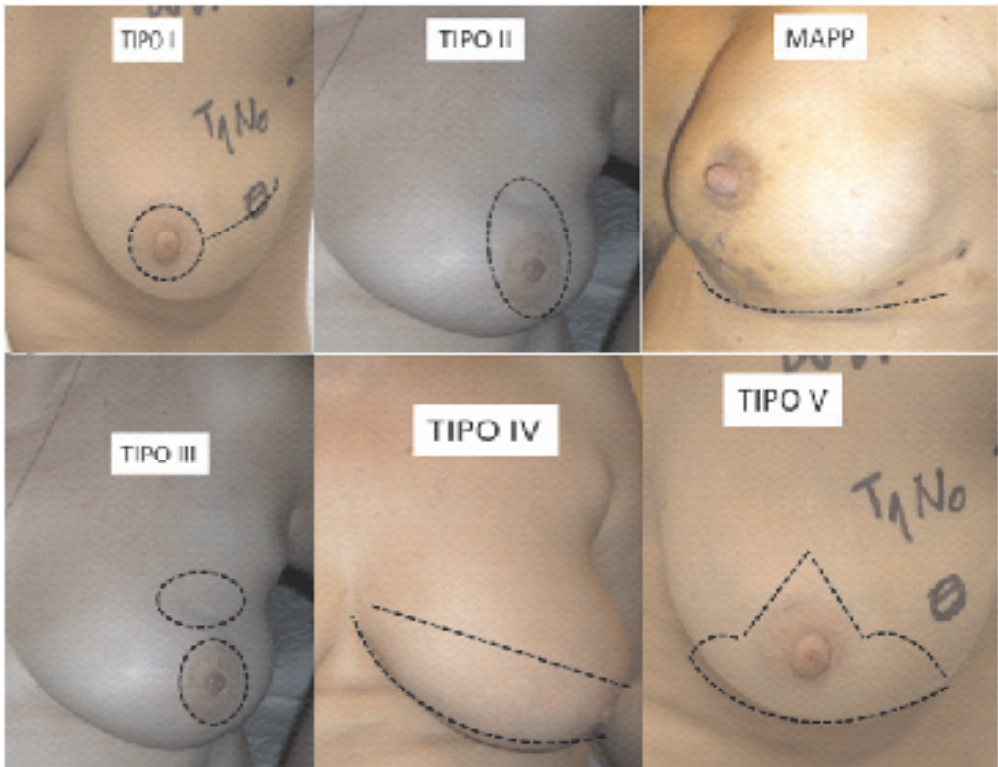


Figura 92: clasificación sobre los tipos de MAP. Se incluye en esta imagen una incisión en el surco submamario para MAPP.

- I. Resección del CAP periareolar y/o con losange.
- II. Resección del CAP extirpando cicatriz de biopsia previa.
- III. Resección del CAP periareolar e incisión separada extirpando cicatriz de biopsia previa.
- IV. Resección en losange de piel incluyendo el CAP, abarcando el polo inferior (tipo Steward). Indicación preferencial en ptosis mamaria.
- V. Resección de piel y CAP con patrón reductor tipo Wise. Indicación preferencial en ptosis mamarias.

La clasificación más utilizada de la MAP es la de Carlson, la que las agrupa por el tipo de incisión utilizada y por la cantidad de piel extraída.

Dentro de los factores que influyen en la elección de la incisión incluye: biopsias anteriores, ubicación y profundidad del tumor y el tipo de reconstrucción planeada. Una incisión periareolar o MAP Tipo I puede utilizarse en mastectomías de disminución de riesgo y para carcinomas. En pacientes con areola pequeña, puede realizarse una extensión lateral o “incisión de la raqueta de tenis” para mejorar la exposición a la cola axilar o para facilitar la reconstrucción mamaria. Puede realizarse una mini incisión de Stewart, es decir en elipse en casos de reconstrucción con expansor/prótesis. En casos de mamas pequeñas, puede utilizarse un patrón circunferencial con areolótomo y cerrar luego con puntos en jareta (de manera similar a cirugías conservadoras de volumen mamario extirpando el CAP; ver tumores centrales) asociado a una reconstrucción inmediata con implante.

Una mastectomía ahorradora de piel Tipo II, suele utilizarse cuando un tumor superficial o una biopsia previa están en la proximidad de la aréola. En la reconstrucción autóloga, el colgajo puede utilizarse para llenar el defecto. En la reconstrucción con implantes, la piel se cierra para facilitar la forma de la mama.

La mastectomía ahorradora de piel tipo III se indica en casos en que el tumor superficial o la incisión previa se encuentran alejados de la areola, generalmente en los cuadrantes superiores de la mama. Debe tomarse especial cuidado en la viabilidad de la piel intermedia.

La mastectomía ahorradora de piel tipo IV, suele utilizarse e mamas de volumen mediano a grande con ptosis; además se puede asociar con reducción o simetrización mamaria contralateral. Una complicación con esta técnica es la aparición de necrosis del colgajo cutáneo de las porciones más distales, particularmente en la unión en

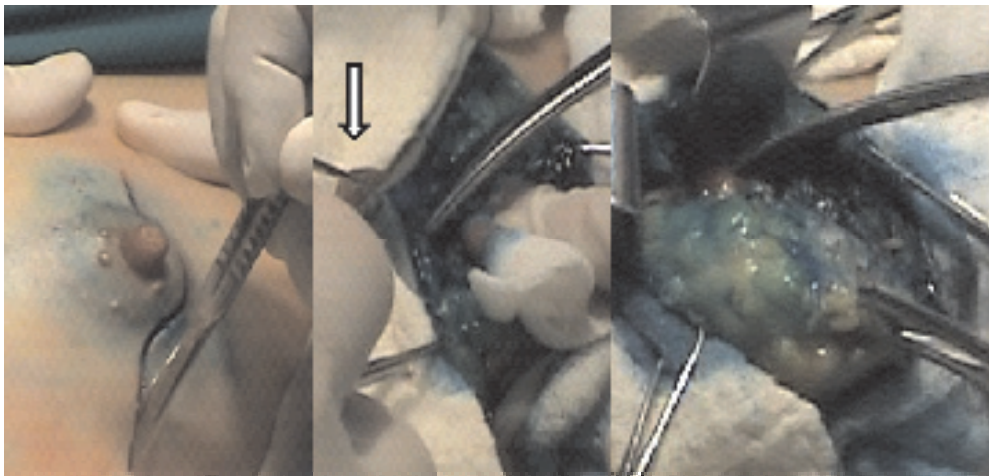
“T”. Skoll ha descrito una modificación del patrón clásico de reducción descrito por Wise para evitar esta complicación. El área entre las extremidades verticales de la T y un adicional de 2 cm fuera de las extremidades horizontales son desepitelizadas pero no resecadas. Otra opción, es la desepidermización de parte del polo inferior mamario y su utilización como pedículo dermo-graso para cubrir la prótesis (skin reducing mastectomy). Este colgajo se une con puntos al borde inferior del pectoral mayor, siendo una alternativa a la utilización de matriz dérmica acelular o mallas, y proporcionar un soporte extra que reduzca las complicaciones de cicatrización de heridas.

En el caso de MAPP, la incisión inicial juega un rol para facilitar el procedimiento y para evitar complicaciones. Se aconseja utilizar incisiones radiadas en el cuadrante supero externo, abordajes del surco submamario o laterales, ya que las incisiones tipo omega que se realizan sobre el CAP pueden disminuir la vascularización con la consiguiente necrosis (ver Complicaciones).

## **TALLADO DE LOS COLGAJOS**

Los colgajos de piel se disecan de la fascia superficial de la mama, el espesor de los colgajos depende del área que se está interviniendo y de las características de la paciente (obesas, magras, mamas ptósicas, etc.). El tejido mamario se extiende más cerca de la piel en los cuadrantes inferiores y el espesor de la grasa pre mamaria es mayor en el cuadrante supero-externo de la mama. Habitualmente el grosor de los colgajos es de 5 mm. Para este paso en particular, preferimos la utilización de tijera para la disección previa infiltración con solución fisiológica con anestésicos locales y, eventualmente, adrenalina. Debe

tenerse particular cuidado en no dañar la piel, ya que en las técnicas con preservación de piel la visibilidad no es óptima en todo el lecho, siendo útiles las valvas con luz. La utilización de electro-bisturí puede producir lesiones térmicas a la piel. Asimismo, la hemostasia la realizamos con electro bisturí mono polar con un prolongador de su punta, para facilitar el acceso. Se sugiere realizar hemostasia selectiva y bajo visión directa. Para esto último, es útil y seguro el uso del bisturí armónico (Armonic Focus®, Jhonson & Jhonson).



*Figura 93: MAPP con incisión en omega en polo inferior para prevenir necrosis del CAP. En la imagen del centro, la flecha señala el CAP. Nótese el tallado del colgajo a tijera en la imagen central y de la derecha.*

La disección de colgajos de piel se realiza, como en la técnica de mastectomía clásica, traccionando con pinzas tipo Backhause, aunque en las MAP y MAPP, y al operar en un túnel a medida que se avanza en el tallado de colgajos (sobre todo en mamas medianas a grandes) utilizamos valvas y valvas con luz. El uso de las valvas debe realizarse de manera delicada para no generar sufrimiento vascular por compresión en los colgajos. El tallado del colgajo superior tiene el límite de la clavícula, siendo el límite profundo la aponeurosis del mús-

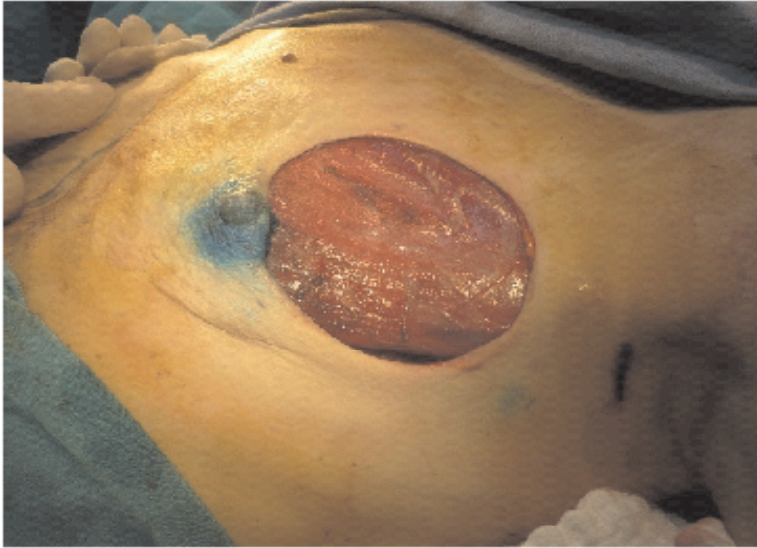
culo pectoral mayor. Hacia adentro, la disección termina en el borde del esternón. Los vasos perforantes de la arteria mamaria interna se encuentran a lo largo del borde esternal y deben coagularse. De ser factible, estos vasos deben preservarse en la MAP tipo IV para disminuir riesgos de necrosis. En el polo mamario inferior, la disección sigue la capa superficial de la fascia hasta su unión con la capa profunda. La piel está adherida a la pared abdominal anterior a este nivel. La disección axilar se realiza en continuidad con la cola de la mama y la muestra se retira en bloque a través de la incisión central.

Al extraer la pieza, realizamos de rutina la marcación con puntos en hora 12 de la pieza. En casos de MAPP, realizamos también la marcación de retro-pezón. A su vez, enviamos a patología la pieza junto con la mamografía y/o resonancia magnética.

En casos de conservación del CAP, se recomienda dejar un colgajo levemente más grueso en el retropezón que en el resto del tallado de los colgajos. Teniendo en cuenta la vascularización superficial del pezón, se debe tener especial cuidado en preservar lo más posible la red de vascularización superficial del polo superior de la mama. Teniendo en cuenta el caso, suele obtenerse una muestra de re-tropezón para estudio intra-operatorio.

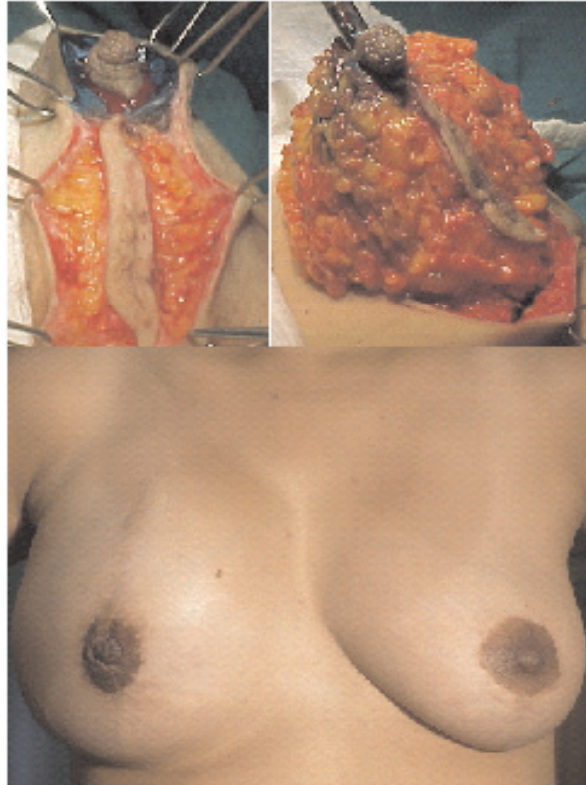Las indicaciones de MAPP que sugiere el Consenso Nacional Intersociedades sobre reconstrucción mamaria, son las siguientes: distancia del tumor al CAP >2 cm (determinado por mamografía o resonancia magnética), tumor <2.5 cm (determinado por clínica, ecografía, mamografía o resonancia), ausencia de invasión vásculo-linfática, ganglios axilares clínicamente negativos, subgrupo de pacientes con indicación de tratamiento conservador que prefieren mastectomía. Otra

indicación puntual es la cirugía de reducción de riesgo (mastectomías de reducción de riesgo-MRR).



*Figura 94: MAPP previa colocación de expansor.*

En casos puntuales, también puede ser factible la extirpación del pezón preservando la areola. En estos casos, es factible reconstruir el pezón con un colgajo libre del contralateral.



*Figura 95: caso de MAP con preservación de areola. Nótese el excelente resultado estético luego de la simetrización contralateral y reconstrucción de pezón con colgajo libre de pezón contralateral.*

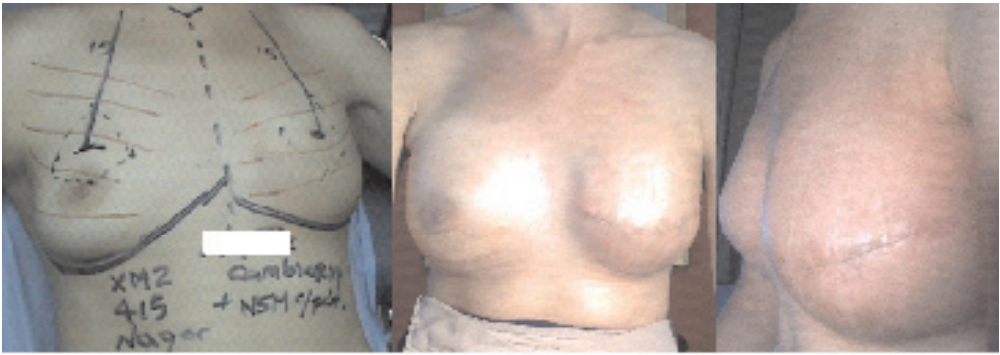

Figura 96: MAP izquierda por carcinoma localmente avanzado y MAPP derecha para reducción de riesgo. En el primer tiempo se realizó MAP izquierda y colocación de expansor, mientras que en el segundo tiempo se reemplazó el expansor por prótesis y se realizó la mastectomía contralateral con implante directo (anatómico, 415 cc). Nótese la incisión en el surco submamario derecho, mientras que del lado izquierdo una elíptica.

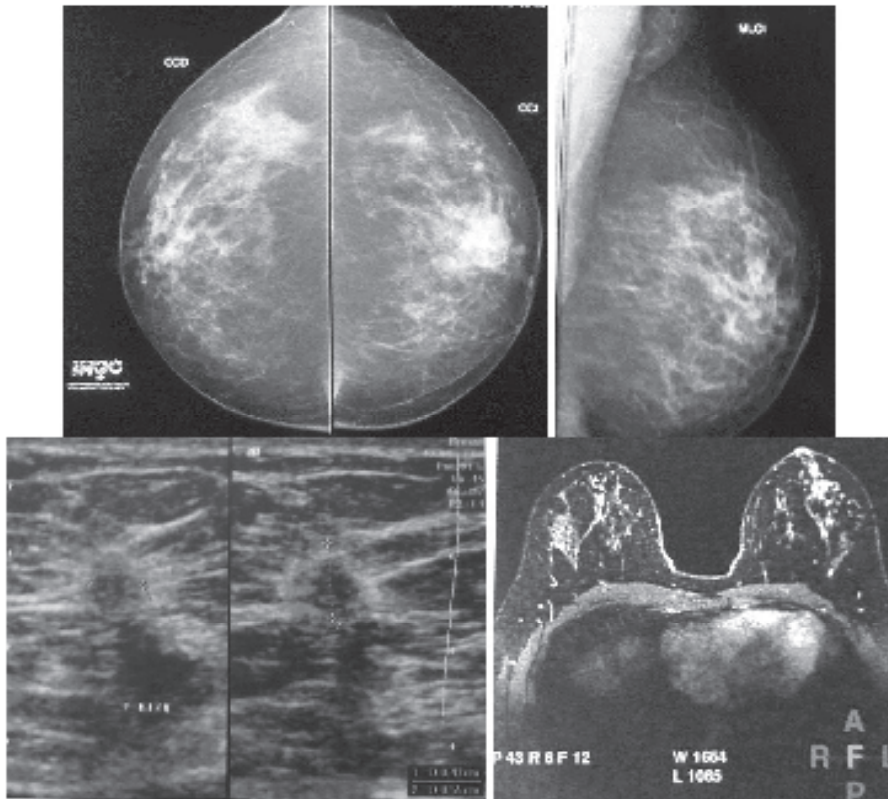
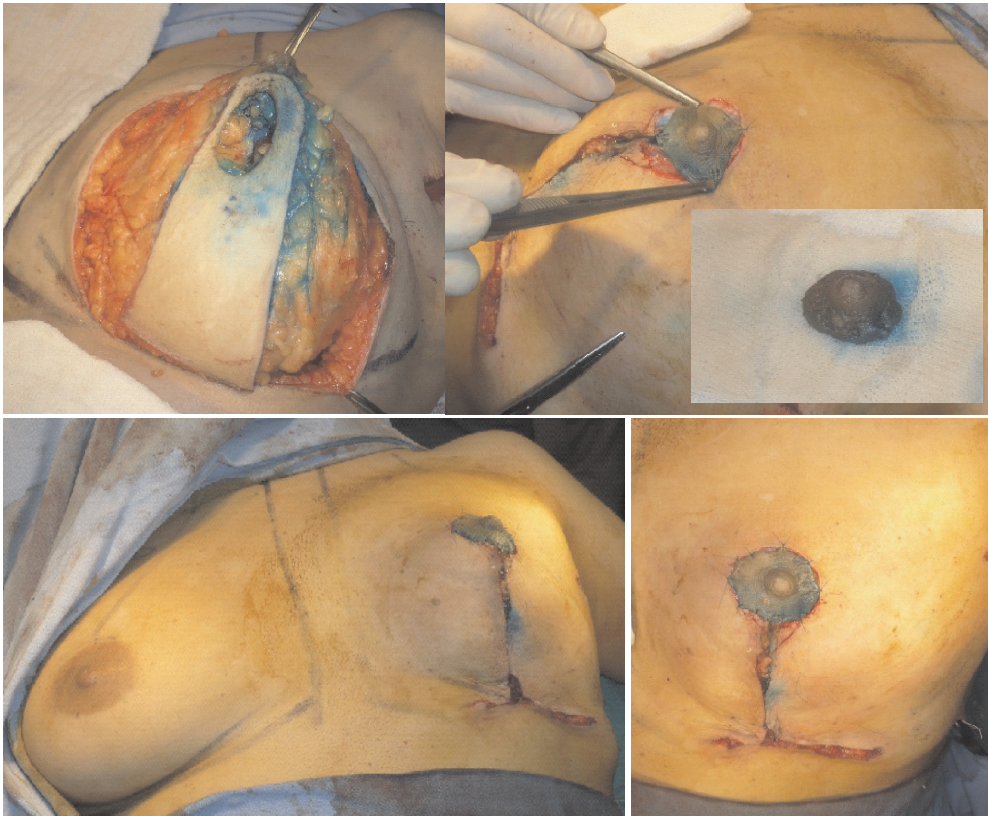

Figura 97: paciente de 38 años con hallazgo mamográfico de un área densa en mama izquierda. Por ecografía se evidenció un nódulo de 5,5 mm de cierta sospecha. En resonancia magnética, se halló una lesión extensa en mama derecha que llevó a la indicación de MAP. La planificación preoperatoria con resonancia magnética es fundamental para determinar extensión tumoral, sobretodo en pacientes jóvenes o en mamas de densidad elevada.



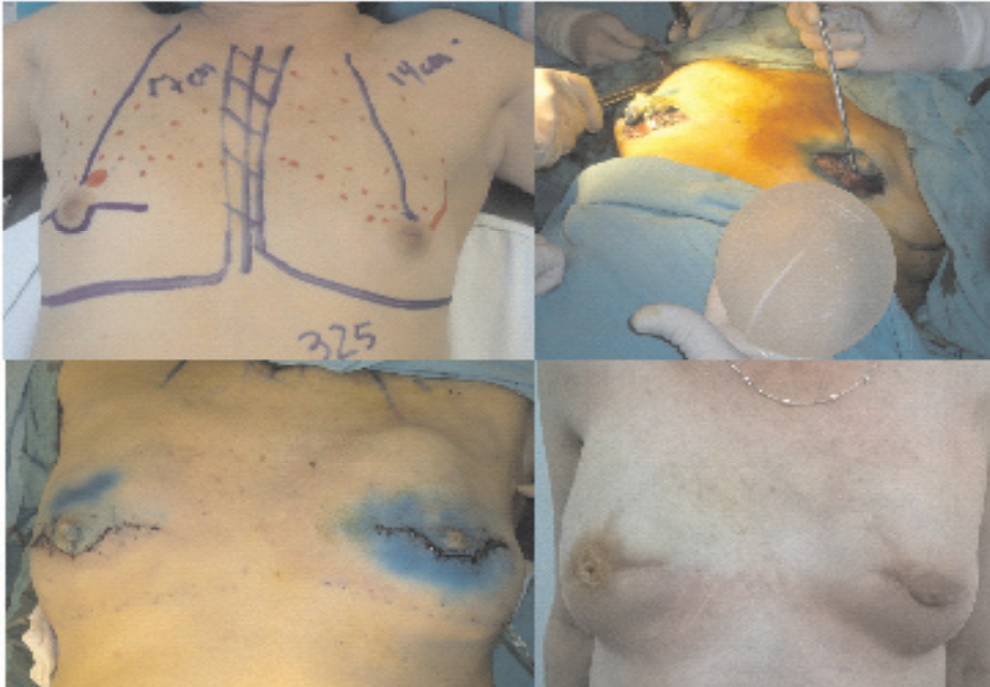
*Figura 98: MAP en la paciente de la figura anterior. Se optó por una MAP tipo V, realizando además el injerto libre del CAP, luego de haber confirmado su indemnidad en el intraoperatorio.*

## **COMPLICACIONES**

La incidencia de necrosis del colgajo cutáneo en las MAP oscila del 10% al 20%. Puede variar en severidad de la epidermólisis superficial a la pérdida total del espesor de la piel. Los factores predisponentes incluyen: radiación preoperatoria, tabaquismo, enfermedades del colágeno, diabetes, tipo de incisión, obesidad, tamaño de la mama y edad. Las tasas de necrosis con bisturí frío o eléctrico, son similares. Hay reportes contradictorios en cuanto a su impacto de la infiltración de epinefrina sobre la viabilidad de los colgajos. En una revisión de Carlson sobre su casuística en 2003, encontró que la mayor predisposición

a necrosis se daba en las incisiones de tipo III y IV, en tabaquistas e irradiadas previamente. A su vez, las incisiones peri-areolares tienen menos riesgo de necrosis y complicaciones en general en comparación con el patrón de Wise. En una revisión sistemática de Corban y cols., se analizaron 561 reconstrucciones con implante directo o en dos etapas. Para las reconstrucciones directas con implante, la tasa de complicaciones fue del 30%, mientras que con expansores fue del 20,3% (necrosis de piel, retraso en cicatrización, infección, seromas y hematomas). Los autores concluyeron que la MAP tipo IV usando el patrón de Wise está asociada con un aumento de la tasa de complicaciones, por lo que sugieren una modificación del procedimiento mediante un colgajo dérmico desepitelizado.

En una revisión sistemática de Endara y cols., se estudiaron las complicaciones asociadas a la MAPP. La tasa global de complicaciones agrupadas fue del 22%, la tasa de necrosis de los pezones fue del 7% y la tasa de recurrencia loco regional del 1,8%. La comparación de las cohortes de pacientes combinados para el expansor/prótesis, implante directo en un solo tiempo y la reconstrucción con colgajos autólogo demostraron tasas de complicación global de 52,8%, 16,7% y 23,7%. Estos resultados son lógicos, ya que en la secuencia expansor/implante, la paciente es intervenida 2 veces, lo cual puede arrojar mayores complicaciones. Sin embargo, a la hora de analizar las tasas de necrosis de CAP, los investigadores hallaron que no había diferencias en las pacientes reconstruidas con expansor/prótesis e implantes directos (4,5 % VS 4,1%), pero la tasa era muy superior en colgajos: 17,3%. También consideraron oportuno evaluar la injerencia de la incisión utilizada en la necrosis del CAP, siendo la periareolar o circumareolar (17,81%) y la transareolar (81,82%) las de mayor riesgo.



*Figura 99: caso clínico de paciente con carcinoma bilateral sincrónico a la que se le practicó MAPP con colocación de implante directo (325 cc, anatómico). Nótese que se utilizó en omega subareolar para evitar disminuir la vascularización de complejo areola pezón. A pesar de ello ocurrió la necrosis parcial del pezón derecho.*

El manejo de la necrosis de piel depende de su profundidad y extensión y del tipo de reconstrucción realizada. La necrosis de la piel después de la reconstrucción con expansor o prótesis definitiva, debe tratarse agresivamente para prevenir la exposición y/o infección que requiera la remoción del implante. Una opción es reseca el área necrosada y re-aproximar los bordes. Otras opciones incluyen el uso de colgajos como el dorsal ancho.

## **BIBLIOGRAFÍA CONSULTADA**

1. G. W. Carlson, J. Bostwick, T. M. Styblo et al., "Skin-sparing mastectomy: oncologic and reconstructive considerations," *Annals of Surgery*, vol. 225, no. 5, pp. 570–578, 1997.
2. B. A. Toth and P. Lappert, "Modified skin incisions for mastectomy: the need for plastic

- surgical input in preoperative planning,” *Plastic and Reconstructive Surgery*, vol. 87, no. 6, pp. 1048–1053, 1991.
3. G. W. Carlson, “Skin sparing mastectomy: anatomic and technical considerations,” *American Surgeon*, vol. 62, no. 2, pp. 151–155, 1996.
  4. J. Shen, J. Ellenhorn, D. Qian, D. Kulber, and J. Aronowitz, “Skin-sparing mastectomy: a survey based approach to defining standard of care,” *American Surgeon*, vol. 74, no. 10, pp. 902–905, 2008.
  5. S. S. Kroll, A. Khoo, S. Eva et al., “Local recurrence risk after skin-sparing and conventional mastectomy: a 6-year follow-up,” *Plastic and Reconstructive Surgery*, vol. 104, no. 2, pp. 421–425, 1999.
  6. S. Lanitis, P. P. Tekkis, G. Sgourakis, N. Dimopoulos, R. Al Mufti, and D. J. Hadjiminas, “Comparison of skin-sparing mastectomy versus non-skin-sparing mastectomy for breast cancer: a meta-analysis of observational studies,” *Annals of Surgery*, vol. 251, no. 4, pp. 632–639, 2010.
  7. G. M. Beer, Z. Varga, S. Budi, B. Seifert, and V. E. Meyer, “Incidence of the superficial fascia and its relevance in skin-sparing mastectomy,” *Cancer*, vol. 94, no. 6, pp. 1619–1625, 2002.
  8. R. Z. Torresan, C. C. D. Santos, H. Okamura, and M. Alvarenga, “Evaluation of residual glandular tissue after skin-sparing mastectomies,” *Annals of Surgical Oncology*, vol. 12, no. 12, pp. 1037–1044, 2005.
  9. A. Toth and S. P. Daane, “Purse-string mastectomy with immediate prosthetic reconstruction: an improved skin-sparing technique for small breasts,” *Plastic and Reconstructive Surgery*, vol. 111, no. 7, pp. 2333–2337, 2003.
  10. P. J. Skoll and D. A. Hudson, “Skin-sparing mastectomy using a modified wise pattern,” *Plastic and Reconstructive Surgery*, vol. 110, no. 1, pp. 214–217, 2002.
  11. J. Bostwick, “Total mastectomy with breast skin and volume reduction using an inverted T incision,” in *Plastic and Reconstructive Breast Surgery*, pp. 1048–1054, Quality Medical Publishing, St. Louis, Mo, USA, 1990.
  12. C. S. Hultman, S. Daiza, and L. T. Furlow, “Skin-sparing mastectomy flap complications after breast reconstruction: review of incidence, management, and outcome,” *Annals of Plastic Surgery*, vol. 50, no. 3, pp. 249–255, 2003.
  13. M. B. Nava, U. Cortinovia, J. Ottolenghi et al., “Skin-reducing mastectomy,” *Plastic and Reconstructive Surgery*, vol. 118, no. 3, pp. 603–610, 2006.
  14. G. W. Carlson. Review Article: Technical Advances in Skin Sparing Mastectomy. *International Journal of Surgical Oncology*. doi:10.1155/2011/396901Volume. 2011.
  15. G. W. Carlson, T. M. Styblo, R. H. Lyles et al., “The use of skin sparing mastectomy in the treatment of breast cancer: the Emory experience,” *Surgical Oncology*, vol. 12, no. 4, pp. 265–269, 2003.
  16. K. Davies, L. Allan, P. Roblin, D. Ross, and J. Farhadi, “Factors affecting post-operative complications following skin sparing mastectomy with immediate breast reconstruction,” *Breast*, vol. 20, no. 1, pp. 21–25, 2011.
  17. Corban J, Shash H, Safran T, Sheppard-Jones N, Fouda-Neel O. A systematic review of complications associated with direct implants vs. tissue expanders following Wise pattern skin-sparing mastectomy. *J Plast Reconstr Aesthet Surg*. 2017 Mar 14. 1748-6815(17)30119-5.

18. Endara M, Chen D, Verma K, Nahabedian MY, Spear SL. Breast reconstruction following nipple-sparing mastectomy: a systematic review of the literature with pooled analysis. *Plast Reconstr Surg.* 2013 Nov; 132(5):1043-54.

## RECONSTRUCCIÓN MAMARIA

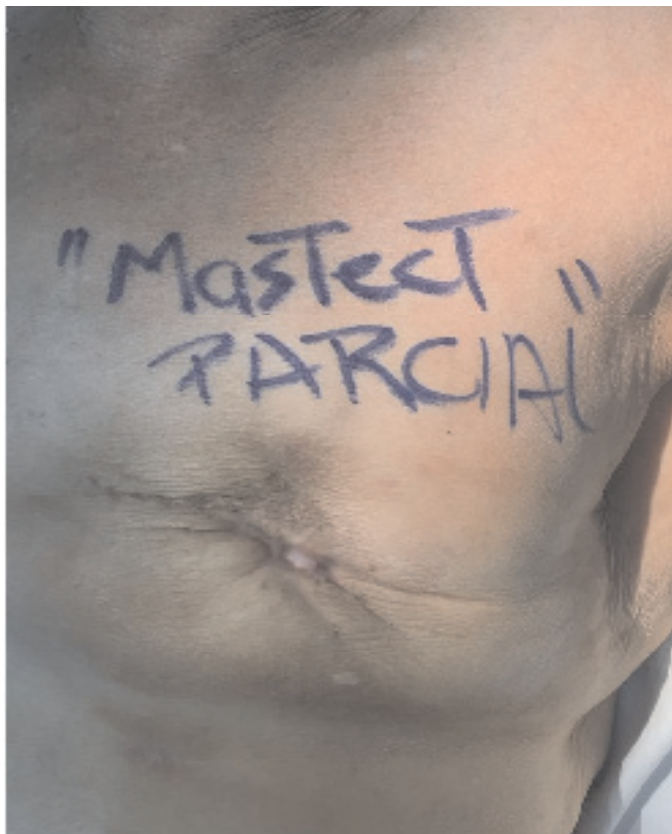La reconstrucción mamaria es una opción para los pacientes que son tratadas con una mastectomía unilateral o bilateral, o luego de un TC con un resultado estético pobre. El objetivo es lograr confort psicológico, social, emocional y funcional, mejorando la sexualidad y la imagen corporal. De acuerdo al tiempo en que se realiza, se la clasifica en:

- **Reconstrucción mamaria inmediata (RI):** un procedimiento de reconstrucción mamaria realizado en el momento de la mastectomía. Es posible que no haya finalizado totalmente el proceso reconstructivo, como es el caso de colocación de expansor y luego su recambio por prótesis definitiva (EP).
- **Reconstrucción diferida (RD):** procedimientos de reconstrucción mamaria realizados en cualquier momento después de la mastectomía.

Comenzar el proceso reconstructivo en el momento de la mastectomía tiene la ventaja de preservar la envoltura y forma de la piel, así como respetar el surco submamario. Las pacientes que con RI tienen un impacto psicológico menor por la mastectomía; este no es un hecho menor en una paciente oncológica.

Comúnmente, la decisión de la RI o RD depende de la posible indicación de radioterapia post-mastectomía. En ciertas ocasiones no existen sospechas clínicas importantes de la indicación de radioterapia postquirúrgica y el equipo tratante la indica luego de los resultados definitivos de anatomía patológica. Por ello, la evaluación clínica e imagenológica es fundamental para la indicación de reconstrucción; en

ello juega un rol preponderante la resonancia magnética con gadolinio.



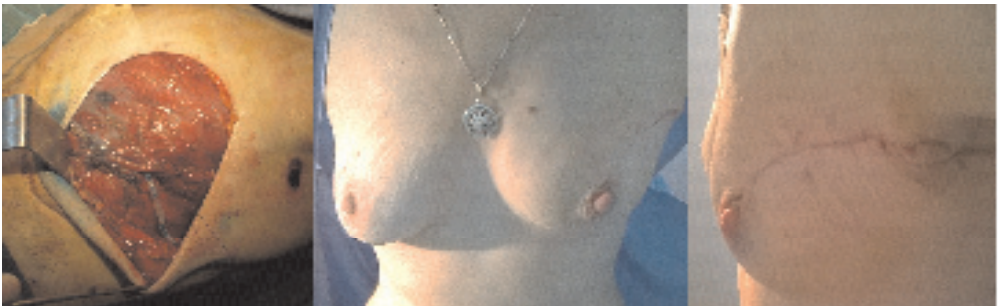
*Figura 100: imagen que ilustra un caso de “mastectomía parcial”. Estas pacientes son pasibles de un tratamiento reconstructivo, al igual que las verdaderas mastectomías.*

Aunque la tasa global de reconstrucción de mama está aumentando, el número de mujeres que se someten a reconstrucción sigue siendo baja. Esto se da, en parte, debido a una baja tasa de referencia a reconstrucción por el equipo tratante a cirujanos plásticos, y a escasa formación de los cirujanos oncológicos en técnicas reconstructivas. Además, que los pacientes no son informados acerca de las posibilidades terapéuticas. Aproximadamente el 40% de las pacientes sometidas a mastectomía en Estados Unidos de Norte América, se someten a reconstrucción mamaria.

Las técnicas reconstructivas incluyen la utilización de implantes (secuencia expansor-prótesis o prótesis definitiva en un tiempo) o la reconstrucción autóloga con colgajos miocutáneos; la utilización del músculo dorsal ancho es mixta, ya que utiliza prótesis. Los posibles sitios donantes para la reconstrucción mamaria de tejido autólogo incluyen el abdomen (recto anterior del abdomen para el colgajo TRAM Y DIEP), el dorso (músculo dorsal ancho) e inclusive los glúteos (colgajos libres).

## **RECONSTRUCCIÓN INMEDIATA**

La RI puede realizarse con prótesis mamarias o con colgajos autólogos. La reconstrucción basada en implantes ha aumentado en la última década a una tasa del 11% anual en Estados Unidos de Norteamérica, mientras que la tasa de reconstrucción autóloga se ha mantenido sin cambios. En los últimos años se ha visto un incremento en la indicación de mastectomías reductoras de riesgo en pacientes con riesgo genético y de mastectomías contralaterales en mujeres tratadas por cáncer de mama.



*Figura 101: reconstrucción mamaria con expansor en una MAPP. Nótese el buen resultado y simetría con la contralateral, además de la proyección del CAP.*

La RI con implantes puede realizarse en una o dos etapas.

Con la reconstrucción de una etapa, se coloca una prótesis definitiva en el mismo acto de la mastectomía. Con la reconstrucción de dos etapas, se coloca un expansor y se llena gradualmente hasta el volumen deseado. Un implante permanente se utiliza para reemplazar el expansor en un segundo tiempo.

## **INDICACIONES DE RI**

- Mastectomía por cáncer de mama en estadio I y II.
- Mastectomía en casos de recidivas locales después de un tratamiento conservador, sin componente inflamatorio.
- Mastectomía en algunos casos de estadio III seleccionados (T3 N1), con una buena respuesta a tratamientos neoadyuvantes.
- Cirugía reductora de riesgo.

En todos estos casos, es posible preservar la piel de la mama (MAP y/o MAPP), siempre que los márgenes oncológicos de la resección no se vean comprometidos y se tengan en cuenta factores que pueden incrementar complicaciones como cicatrización previa.

También puede indicarse una RI como cierre de grandes defectos por enfermedad avanzada localmente y sin más recurso que una mastectomía. Suelen utilizarse colgajos de cierre como de dorsal ancho o tóraco-abdominales.

Para las pacientes candidatas a reconstrucción por recidivas locales tras tratamiento conservador o en casos en estadio III previamente irradiados, es aconsejable utilizar técnicas reconstructivas basadas en tejido autólogo (colgajos miocutáneos de dorsal ancho, TRAM o sus variantes) para reducir el número de complicaciones.

## **CONTRAINDICACIONES DE RI**

- La principal contraindicación es que la paciente no desee la reconstrucción. El médico tratante debe informar del porcentaje de posibles complicaciones con los procedimientos reconstructivos y las posibles cirugías ulteriores.
- Imposibilidad o incertidumbre de lograr márgenes oncológicamente adecuados luego de neoadyuvancia.
- Posibilidad de radioterapia adyuvante (contraindicación relativa).
- Comorbilidades significativas.

## **VENTAJAS DE RI**

- Beneficios psicosociales sobre la RD, preservando las percepciones de imagen corporal en mujeres sometidas a mastectomía.
- Menores costos
- Conservación del surco submamario y la piel restante, produciendo una forma más natural.

## **DESVENTAJAS DE RI:**

- Prolonga los tiempos operatorios, aunque esto no es significativo ni amplía de manera ostensible las complicaciones.
- Necrosis de los colgajos cutáneos de la mastectomía cutánea puede afectar el resultado estético.
- Tamaño tumoral mayor de lo esperado y la afectación axilar no diagnosticada previamente pueden llevar a la indicación de radioterapia con consiguientes complicaciones.

## **RECONSTRUCCIÓN DIFERIDA**

La causa más frecuente de diferimiento en la reconstrucción suele ser la necesidad de radioterapia post-mastectomía. Otras causas

son: obesidad, diabetes descompensada, tabaquismo. En pacientes con carcinoma localmente avanzado la selección debe ser rigurosa, ante la duda se sugiere diferir la reconstrucción. En los casos de carcinoma inflamatorio, se aconseja diferir la reconstrucción por riesgo de recurrencia local y a distancia, además de la adyuvancia locorregional y sistémica.

### ***Ventajas de RD***

- Minimiza la necrosis en los colgajos de mastectomía.
- Es factible completar el tratamiento adyuvante (quimio y/o radioterapia).
- Garantiza márgenes libres previo a RD.

### **DESVENTAJAS DE RD**

#### ***• Lleva a un mínimo de 2 actos operatorios.***

- Opciones reconstructivas limitadas luego de radioterapia.
- Generalmente menor calidad estética.

### **EVALUACIÓN PREOPERATORIA**

El manejo de los casos de reconstrucción debe realizarse de manera multidisciplinaria, como en realidad debe tratarse todo cáncer de mama. El manejo del tiempo de los tratamientos debe discutirse entre el oncólogo, el cirujano (oncoplástico y/o plástico) y el radioterapeuta.

Debe consignarse en la historia clínica: comorbilidades (diabetes, tabaquismo, hipertensión, enfermedades pulmonares, vasculares y del colágeno), antecedentes de radioterapia, cirugía torácica y abdominal, etc. Un factor no menor es la edad, tomando como valor de corte para mayor riesgo de complicaciones las pacientes mayores de 65 a 70 años.

## **Tabaco**

Las tabaquistas tienen un riesgo significativamente mayor de desarrollar complicaciones quirúrgicas, en particular relacionadas con reconstrucciones con colgajos. En una serie del Memorial Sloan Kettering reportada por Peter Cordeiro y cols. en 2004, las fumadoras tratadas con TRAM tuvieron tasas significativamente más altas de necrosis del colgajo de la mastectomía (19% vs 9%), complicaciones del sitio del donante (26% vs 14%) y necrosis del colgajo (4,4% vs 0,8%). No hubo diferencias significativas en las tasas de complicaciones entre las no fumadoras y las ex fumadoras. Ciertos equipos consideran el tabaquismo activo como una contraindicación para la indicación de un colgajo tipo TRAM.

El tabaquismo también incrementa los riesgos de complicaciones en las reconstrucciones con implantes. En estos pacientes, la necrosis del colgajo de piel de la mastectomía por la nicotina, así como la hipoxia tisular generalizada por el monóxido de carbono, puede aumentar los riesgos de necrosis tisular, retraso en la cicatrización e infección. Por estas razones, se recomienda evitar el cigarrillo y los productos de nicotina por lo menos cuatro semanas antes y dos semanas después de la cirugía.

## **Sobrepeso - Obesidad**

En un estudio multicéntrico prospectivo de Alderman y cols., se comparó las tasas de complicaciones de las reconstrucciones con expansor-prótesis (EP) y con TRAM; se encontró que el mayor índice de masa corporal se asoció con una mayor probabilidad de complicaciones postoperatorias. La reconstrucción mamaria con colgajos libres como el DIEP en pacientes obesos se asocia con un alto riesgo de pérdida

total de colgajos, complicaciones postoperatorias mayores y retraso en la cicatrización de heridas abdominales.

### ***Examen físico***

Se debe evaluar: volumen mamario, grado de ptosis, estado de la piel, simetría, cicatrices (mamarias y abdominales) y valoración axilar. Si se administró radioterapia, debe evaluarse la calidad de la piel y tejidos blandos; no todas las pacientes responden de igual manera.

### **NUESTRO PRINCIPAL ENEMIGO: LA RADIOTERAPIA**

La radioterapia es un factor de riesgo independiente para complicaciones postoperatorias en pacientes que se someten a una RI con EP. Las complicaciones asociadas con la radioterapia incluyen: dehiscencia de la herida, necrosis, infección, seroma, hematoma, contractura capsular, extrusión, pérdida del implante y fallo de la reconstrucción. Un estudio de cohortes retrospectivo de Asherman y cols., encontró que el 40,7% de los pacientes que recibieron radioterapia experimentaron una complicación postoperatoria en comparación con el 16,7% que de pacientes no irradiadas ( $p < 0,05$ ).

***Radiación previa:*** existe mayor riesgo de complicaciones postoperatorias entre los pacientes que reciben radioterapia antes de la RI con EP (RR 2,55 para infección ( $p = 0,002$ ). En cuanto a contractura capsular, Cordeiro y cols. en 2006, reportaron un 40% de contractura capsular Baker grado III/IV, en comparación con 6,9% en pacientes que no recibieron radioterapia ( $p = 0,03$ ).

***Irradiar prótesis o expansor:*** la evidencia para apoyar una recomendación sobre el momento apropiado de la terapia de radiación a un paciente sometido a una RI con EP es limitada. En un estudio de cohortes retrospectivo de Anderson y cols. en 2009, no se encontraron

diferencias significativas en la incidencia de complicaciones mayores o menores en las pacientes irradiadas con el expansor versus las que recibieron radioterapia en el implante definitivo. Un estudio prospectivo de cohortes de M. Nava y cols. evaluó el impacto de la radioterapia en los expansores versus los implantes definitivos. La tasa de fracaso de la reconstrucción del implante fue del 40% en expansores y del 6,4% en implantes definitivos ( $p < 0,0001$ ). La tasa de contractura capsular de grado Baker IV fue significativamente mayor en las pacientes irradiadas durante la expansión, en comparación con las que recibieron radioterapia con el implante o que no recibieron (13,3% vs 10,1% vs 0%, respectivamente;  $p < 0,001$ ). Una cuestión adicional es el impacto de la reconstrucción sobre la técnica de radiación; actualmente, no hay pruebas que la reconstrucción retrase la radioterapia.

En nuestro caso, realizamos una exhaustiva valoración clínica e imagenológica de la paciente. Consideramos que, teniendo en cuenta la bibliografía y nuestra experiencia personal, que la irradiación del expansor y luego recambio por una prótesis definitiva nos permite corregir posibles secuelas del tratamiento radiante. Somos cautos en la indicación de reconstrucción en mujeres con enfermedad avanzada de mal pronóstico por su perfil biológico, aunque huelga decir que psicológicamente la reconstrucción tiene sus beneficios. Lo importante es informarle a la paciente todos los aspectos que entraña un proceso reconstructivo: complicaciones, reintervenciones, mayor número de consultas, etc.

### ***Profilaxis con antibióticos***

Los pacientes sometidos a una reconstrucción mamaria con implante deben recibir una dosis preoperatoria de un antibiótico endovenoso (cefalosporinas de primera generación, generalmente) iniciado 60

minutos o menos desde el momento de la incisión. A menos que haya un drenaje, los antibióticos deben interrumpirse dentro de las 24 horas de la finalización del procedimiento. Si hay un drenaje, el papel de los antibióticos es menos claro y debe dejarse a la preferencia del médico.

### ***Seguimiento de la recurrencia***

Las pautas para detectar la recurrencia local del cáncer de mama post-mastectomía, con o sin reconstrucción mamaria, recomiendan el examen clínico solo. La National Comprehensive Cancer Network (NCCN) recomienda el examen clínico cada 4-6 meses durante 5 años y luego anualmente. No hay datos para apoyar la detección de recidiva local después de la reconstrucción mamaria con implantes o tejidos por cualquier método de imagen, incluyendo mamografía, ultrasonido o resonancia magnética.

## **RECONSTRUCCIÓN MAMARIA CON PRÓTESIS**

En la reconstrucción mamaria se utilizan los mismos dispositivos que en la cirugía estética, siendo además parte del arsenal los expansores.

El éxito de la reconstrucción con prótesis se ve influenciado por la mastectomía. Es por ello que consideramos que debe realizarla el mismo equipo; no es lo mismo realizar una mastectomía a realizar una mastectomía en el marco de una RI. Son relevantes y fundamentales la ubicación de las incisiones, el grosor de los colgajos y la preservación del surco submamario; además de la preservación del CAP en caso de estar indicado. Siempre que sea posible, se debe realizar una MAP y evitar la resección de la piel del polo inferior. Esto dará como resultado

una cicatriz transversal corta. El mantenimiento de la fascia que recubre el borde inferointerno del músculo pectoral mayor, el borde superior del recto y del serrato mayor facilitará la cobertura del expansor.

## **EXPANSOR-PRÓTESIS**

La selección del expansor óptimo requiere una cuidadosa evaluación de las dimensiones de la mama. En general, se debe seleccionar un expansor que coincida con el ancho mamario, esta es la medida más importante. La altura del dispositivo puede exceder la de la mama contralateral para permitir la expansión completa de la piel del lecho de la mastectomía. El volumen potencial del expansor debe ser levemente superior al volumen de mama estimado, ya que en casos de errores de cálculo podemos continuar insuflando el expansor. En casos de RD, el peso y volumen de la pieza de mastectomía previa puede ser útil como una estimación del volumen de mama a reconstruir.

### ***Colocación del expansor***

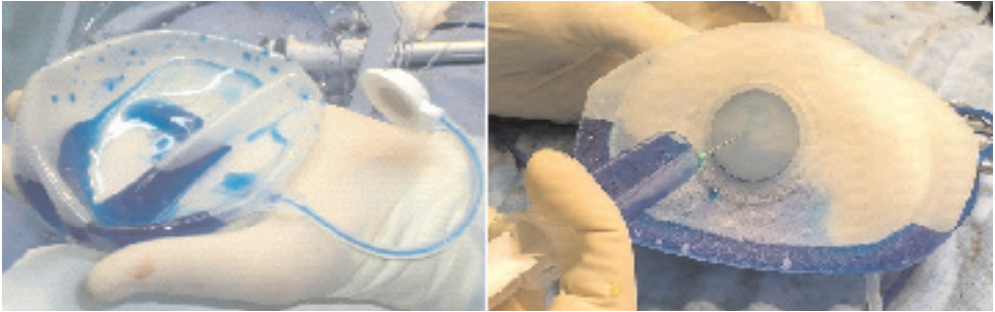
El posicionamiento preciso del expansor es fundamental para lograr buenos resultados y disminuir el índice de complicaciones. El borde lateral del pectoral es desinsertado y desde allí se liberan sus inserciones costales. La disección muscular se continúa medialmente hasta 1 cm del esternón. Esta disección la realizamos en parte con electro-bisturí y en parte con disección digital. Una vez realizado el bolsillo retropectoral, se coloca una compresa por unos minutos mientras se realiza hemostasia y asepsia nuevamente del campo operatorio. En este momento, el instrumentador/a, instila una solución con antibióticos (cefalosporina de 1°) en la caja plástica del expansor previo a su apertura. Se constata la hemostasia del bolsillo y se coloca un drenaje. Por abajo, la disección se realiza hasta la unión de la fascia del pectoral con

la fascia del recto. El expansor debe colocarse 1 a 2 cm por debajo del surco submamario para permitir una expansión máxima en el polo inferior de la mama. Se debe intentar que el expansor quede cubierto en su totalidad por una cobertura músculofacial. En ciertos casos de mamas grandes y ptósicas, puede utilizarse un colgajo inferior con la técnica difundida por Maurizio Nava: skin reducing mastectomy (ver apartado sobre MAP). En caso de necrosis cutánea, la cobertura muscular total disminuirá el riesgo de exposición del dispositivo. Lateralmente, un pequeño colgajo de fascia y músculo serrato se sutura al borde ínfero-externo del pectoral mayor. Se realiza cierre del plano muscular con especial cuidado en no pinchar el expansor con la aguja, siendo útil la protección del mismo con una pinza de disección. Luego se sutura el tejido celular y piel por planos. De ser necesario, se reseca piel sobrante en este mismo acto, para facilitar el contorno de la mama.

Habitualmente insuflamos el expansor con 100 cc a 150 cc de solución fisiológica (coloreada con azul de metileno) en el momento de la colocación. Esto puede facilitar la normal posición del dispositivo y evitar su rotación, además de disminuir el espacio muerto por riesgo de seroma. En ausencia de necrosis de colgajo cutáneo, las expansiones postoperatorias pueden comenzar entre 10 y 14 días después de la cirugía. Después de esto, se inyectan de 60 a 100 ml cada 10 a 20 días, aunque no existen demasiadas reglas al respecto, el esquema puede modificarse de acuerdo a la disponibilidad de la paciente. El volumen de expansión final es generalmente 20% mayor que el volumen de implante planificado o 20% mayor que el volumen recomendado del expansor de tejido.

Es posible utilizar expansores de forma redonda o anatómica y con válvulas de inflado incorporadas o remotas. Los dispositivos con

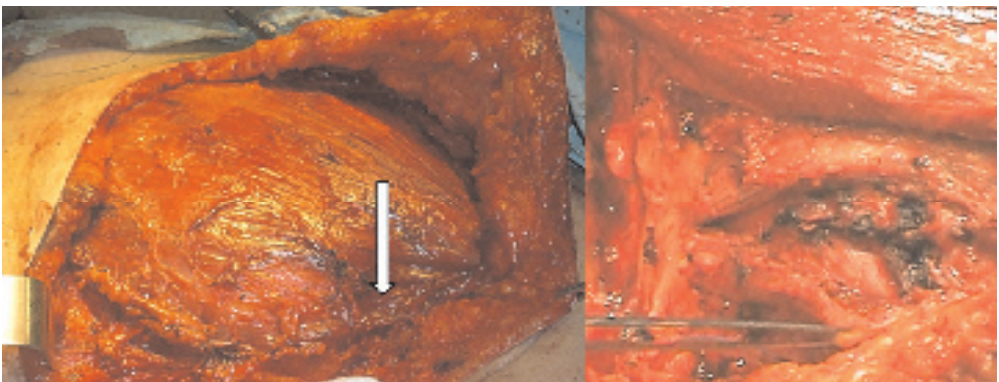
válvula incorporada poseen un imán para ubicar el área de la válvula, para el inflado posterior.



*Figura 102: expansores utilizados en reconstrucción con EP. A la izquierda, un expansor redondo con válvula remota. A la derecha, un expansor con válvula incorporada. Ambos están siendo insuflados con solución fisiológica con azul de metileno para control de posibles pérdidas.*



*Figura 103: colocación del expansor con válvula remota y cierre del bolsillo del pectoral, cubriendo con una pinza de disección para no dañar el expansor.*



*Figura 104: colocación de expansor retro-pectoral y con ayuda de un pequeño colgajo ínfero-externo del serrato mayor (flecha) en una mastectomía izquierda. En el borde inferior, el cierre se facilita con fascia y tejido celular. En la imagen de la derecha, la pinza toma el colgajo del serrato mayor previo a suturarlo con el borde del pectoral mayor; mastectomía derecha.*

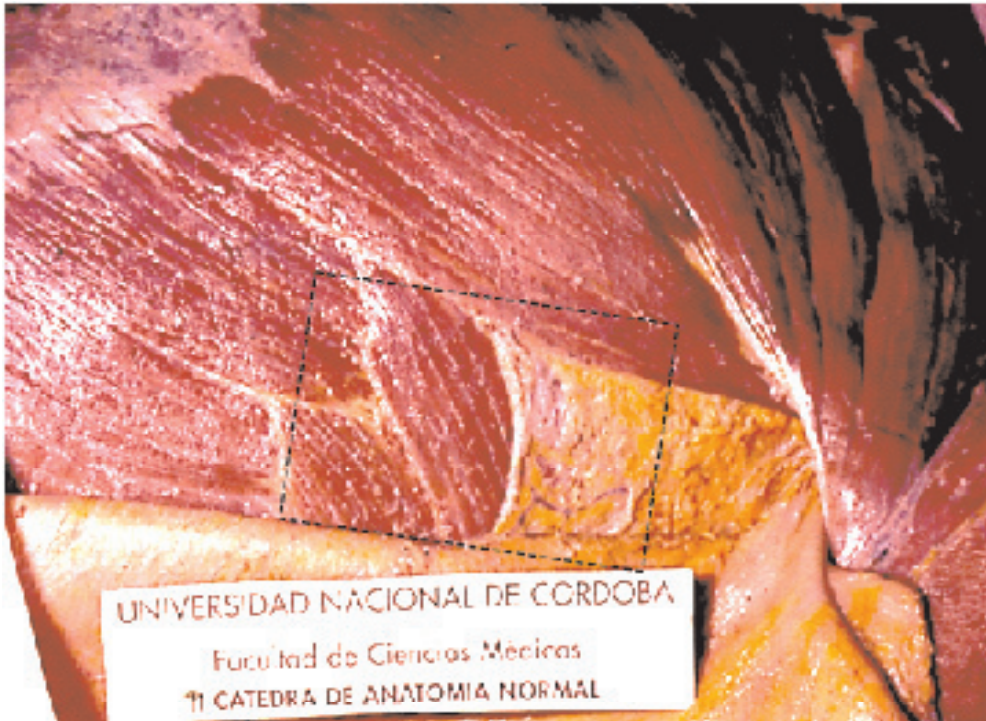

Figura 105: disección cadavérica que muestra las últimas digitaciones del serrato mayor y su relación con el pectoral mayor. El área marcada muestra la zona para el colgajo del serrato para realizar el bolsillo.

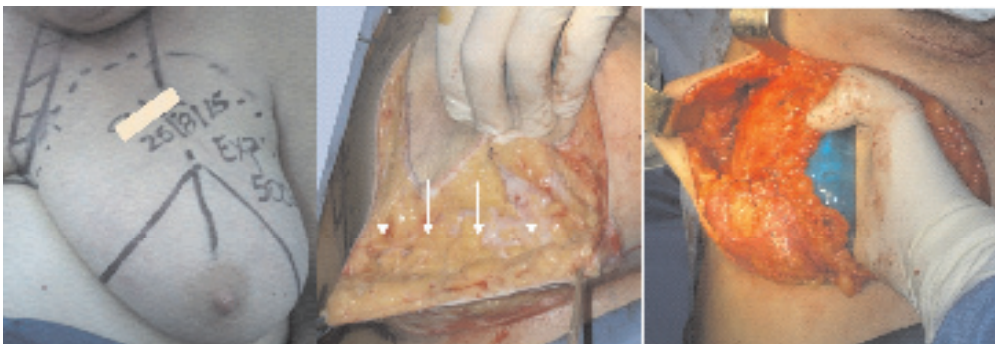


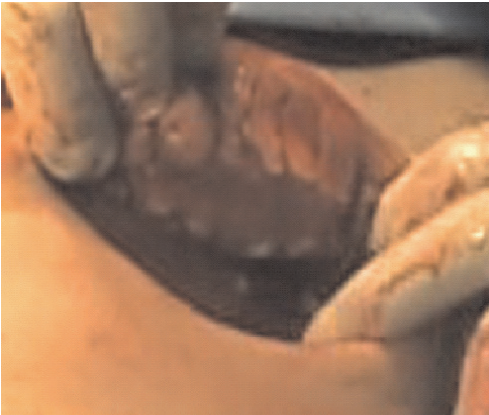Figura 106: colgajo del polo inferior en una mama ptósica y grande, para realizar el bolsillo junto con el pectoral (skin reducing mastectomy). Nótese el excelente espacio para el expansor. Debe tenerse cautela e insuflarlo previamente para disminuir el riesgo de espacios muertos y movilizaciones del expansor, sobretodo en dispositivos anatómicos.

## RECAMBIO DEL EXPANSOR

El recambio de expansor por prótesis permanente puede realizarse luego del primer mes de finalizada de la expansión. En el

momento de la cirugía, se realiza una capsulotomía circular completa. Es importante que la liberación se extienda dentro de los tejidos subcutáneos para liberar completamente la envoltura de la piel. Se pueden necesitar capsulotomías adicionales que pueden ser en cuadrícula, para lograr una proyección completa. También es importante liberar el borde ínfero-interno del pectoral. Para posicionar correctamente el implante y comparar con la mama contralateral, la paciente debe intervenirse semi-sentada, como lo consignáramos previamente.

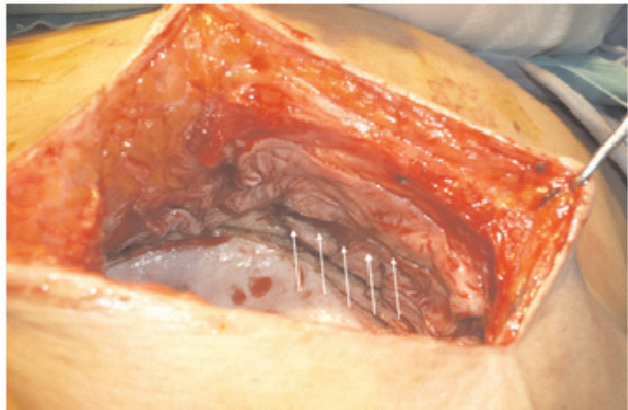
Para la selección del implante deben tomarse en cuenta la proyección anteroposterior, el alto y el ancho de la mama a reconstruir.



Además del biotipo de la paciente: las obesas suelen tener mamas anchas y las longilíneas, mamas estrechas y altas.

*Figura 107: capsulotomía previo a la colocación de prótesis definitiva. En este caso se realizó en cuadrícula por contractura capsular post-radioterapia.*

En reconstrucción se indican las prótesis anatómicas de proyección moderada a máxima. En cuanto al volumen del implante definitivo a colocar, será generalmente del 80% a 100% del volumen final de expandido.



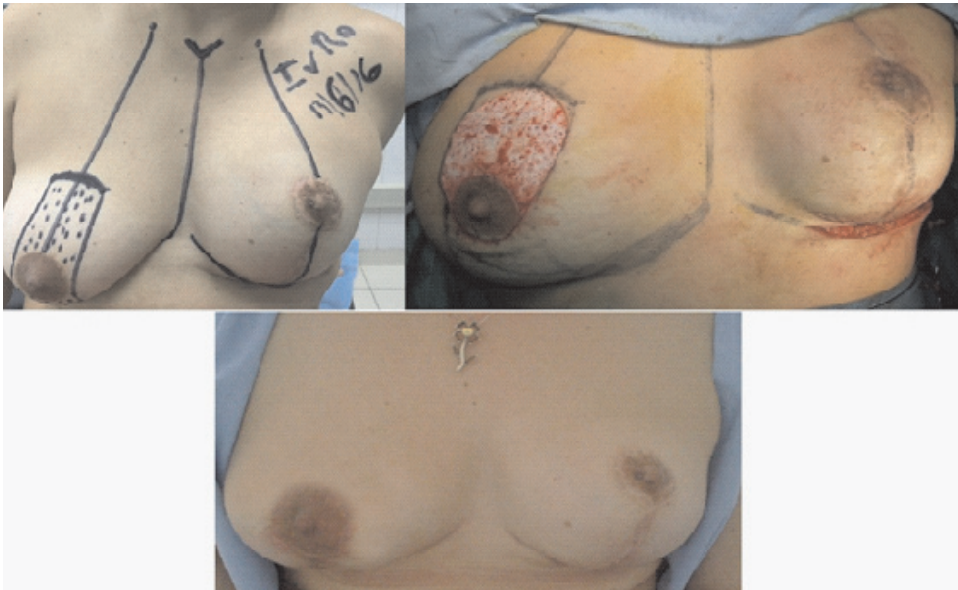*Figura 108: capsulotomía circular en el momento de la colocación de la prótesis definitiva.*

## PRÓTESIS DEFINITIVA

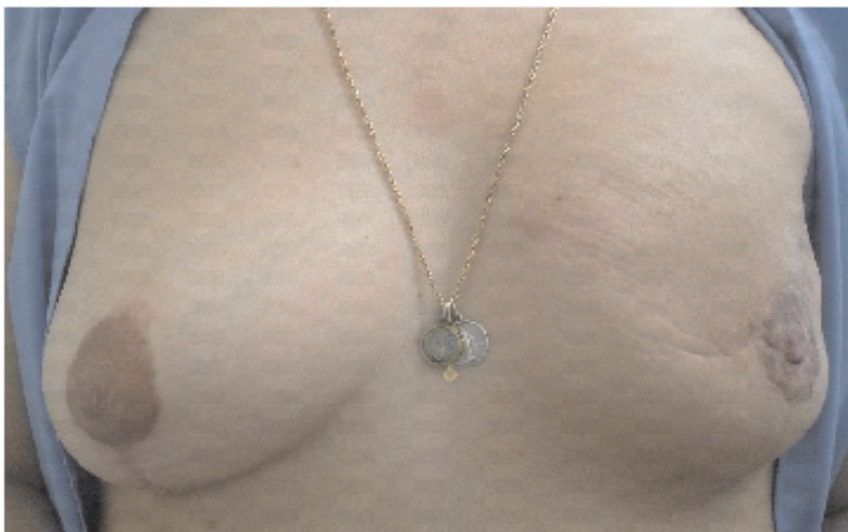Utilizamos implantes directos en casos de mamas pequeñas y con escasa ptosis. En esos casos, sumados a las mastectomías de reducción de riesgo y sin patología, realizamos la reconstrucción en un paso con implantes directos. Una opción son los expansores definitivos, los que poseen un compartimento inflable y otro estable con gel de silicona. La ventaja es la posibilidad de simetrizar progresivamente hasta llegar al volumen deseado.

## SIMETRIZACIÓN

En reconstrucciones unilaterales, los procedimientos realizados en la mama contralateral pueden mejorar en gran medida la simetría de la reconstrucción. Estos procedimientos suelen realizarse en el momento del recambio de EP. La simetrización puede realizarse aumentando o reduciendo, además de pequeñas correcciones de ptosis (ver oncoplastia en TC).



*Figura 109: segundo tiempo reconstructivo con recambio EP y simetrización contralateral con elevación del CAP. En la mama izquierda se había realizado injerto libre de CAP.*



*Figura 110: mastectomía izquierda con reconstrucción con EP. Paciente que recibió radioterapia postmastectomía. Se realizó recambio de expansor por prótesis y reconstrucción de CAP y simetrización derecha.*

## **BIBLIOGRAFÍA CONSULTADA**

1. American Cancer Society. Breast Cancer Facts & Figures 2011-2012. Atlanta: American Cancer Society.
2. Krishnan NM, Han KD, Nahabedian MY. Can E-Cigarettes Cause Free Flap Failure? A Case of Arterial Vasospasm Induced by Electronic Cigarettes Following Microsurgical Breast Reconstruction. *Plast Reconstr Surg Glob Open* 2016; 4:e596.
3. Alderman AK, Wilkins EG, Kim HM, Lowery JC. Complications in postmastectomy breast reconstruction: two-year results of the Michigan Breast Reconstruction Outcome Study. *Plast Reconstr Surg* 2002; 109:2265.
4. Ascherman JA, Hanasono, MM, Newman MI et al. Implant reconstruction in breast cancer patients treated with radiation therapy *Plast. Reconstr. Surg.* 117: 359-365, 2006.
5. Francis, SH, Ruberg, RL, Stevenson KB et al. Independent risk factors for infection in tissue expander breast reconstruction *Plast. Reconstr. Surg.* 124: 1790-1796, 2009.
6. Cordeiro PG, McCarthy CM. A single surgeon's 12-year experience with tissue expander/implant breast reconstruction: part II. An analysis of longterm complications, aesthetic outcomes, and patient satisfaction *Plast. Reconstr. Surg.* 118: 832-839, 2006.
7. Anderson PR, Freedman G, Nicolaou N. et al. Postmastectomy chest wall radiation to a temporary tissue expander or permanent breast implant--is there a difference in complication rates? *Int. J. Radiat. Oncol. Biol. Phys.* 74: 81-85, 2009.
8. Nava MB, Pennati AE, Lozza L. et al. Outcome of different timings of radiotherapy in implant-based breast reconstructions *Plast. Reconstr. Surg.* 128: 353-359, 2011.

9. Barnsley GP, Grunfeld E, Coyle D. et al. Surveillance mammography following the treatment of primary breast cancer with breast reconstruction: a systematic review *Plast. Reconstr. Surg.* 120: 1125-1132, 2007.
10. [https://www.nccn.org/professionals/physician\\_gls/pdf/breast.pdf](https://www.nccn.org/professionals/physician_gls/pdf/breast.pdf).
11. Cordeiro PG, Pusic AL, Disa JJ. et al. Irradiation after immediate tissue expander/implant breast reconstruction: outcomes, complications, aesthetic results, and satisfaction among 156 patients *Plast. Reconstr. Surg.* 113: 877-881, 2004.
12. Pusic AL, Cordeiro PG. Breast Reconstruction with Tissue Expanders and Implants: A Practical Guide to Immediate and Delayed Reconstruction. *Seminars in plastic surgery.* Vol 18, 2 2004.

## **RECONSTRUCCIÓN CON COLGAJOS**

La reconstrucción autóloga (RA) puede ser la única opción disponible para pacientes que tienen grandes déficits de tejidos blandos o piel de la pared torácica, que no son adecuados para la expansión del tejido debido al tejido cicatricial o cambios inducidos por la radioterapia. La RA requiere una adecuada selección de pacientes. Debe tener sitios donantes en buen estado y con buen componente de tejido adiposo, ausencia de múltiples cicatrices cutáneas y una piel en buen estado.

### ***Ventajas de RA***

- Naturalidad sobretodo en mamas ptósicas y grandes.
- Resultados óptimos a largo plazo.
- Opción en mujeres con contraindicaciones de material protésico. Inclusive puede combinarse con prótesis.

### ***Desventajas de RA***

- Procedimientos quirúrgicos más largos y tiempo de recuperación prolongado.
- Equipos entrenados de manera específica.
- Costos.

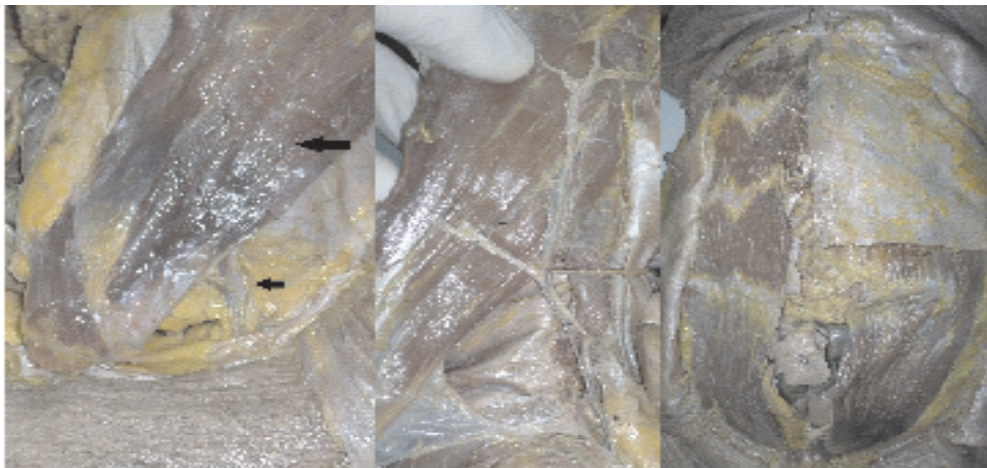
### **COLGAJO TRAM**

Es un colgajo utilizado ampliamente. Está compuesto por una elipse de piel del abdomen bajo, tejido celular subcutáneo y músculo recto anterior del abdomen. Este colgajo se vasculariza a través de vasos perforantes de las arterias epigástricas superior e inferior, que se arborizan a través del músculo recto abdominal. El TRAM pediculado se basa en la arteria y vena epigástrica superior, se secciona su

inserción inferior y se gira en el bolsillo mamario con la parte superior del músculo unido a sus inserciones costales. El colgajo se orienta de manera transversal. Esta técnica incluye una abdominoplastia.

La candidata ideal para un TRAM pediculado es una paciente no diabética, no fumadora, normopeso, con tejido blando adecuado en la parte inferior del abdomen para igualar el volumen de la mama contralateral

Las contraindicaciones absolutas incluyen un colgajo TRAM anterior, una abdominoplastia o una cicatriz subcostal bilateral abierta que altera la vascularización de los colgajos. El tabaquismo, la obesidad, la diabetes, la enfermedad vascular, EPOC, enfermedades del colágeno, la radioterapia postmastectomía (RT) y la presencia de ciertas cicatrices abdominales aumentan el riesgo de complicaciones con el colgajo y los problemas de cicatrización en el sitio del donante abdominal inferior.



*Figura 111: disección cadavérica que muestra la vascularización del músculo recto anterior por los vasos epigástricos.*

Las complicaciones mayores de la reconstrucción con TRAM no son demasiado frecuentes. Estas incluyen la pérdida total del colgajo,

que requiere la cirugía tanto para eliminar el tejido necrótico y realizar un procedimiento adicional para reconstruir la mama. Rara vez, los pacientes también pueden experimentar sangrado, infección, trombosis venosa profunda o embolia pulmonar.

Complicaciones menores son relativamente comunes, incluyendo necrosis de grasa, pérdida parcial del colgajo, seroma y eventración del sitio donante. La necrosis grasa o la pérdida parcial del colgajo ocurre cuando una región de tejido adiposo no recibe suficiente vascularización. La fibrosis tisular resultante puede simular una masa en la mama reconstruida en exámenes físicos postoperatorios.

La pérdida parcial aguda del colgajo, generalmente manifestada por áreas de necrosis cutánea suele tratarse con un manejo expectante, aguardando el cierre por 2° intención. Los seromas ocurren frecuentemente en el sitio donante por la gran superficie de despegamiento del celular subcutáneo. Habitualmente se aspira y comprime la zona problema.

## **COLGAJO CON DORSAL ANCHO (CDA)**

El músculo dorsal ancho, ya descrito en la primera parte de este manual, es una estructura amplia, vascularizada y vecina a la mama, siendo estas grandes ventajas que hacen del colgajo con el dorsal ancho un arma sumamente útil. La versatilidad de este colgajo permite que sea indicado en cierres por grandes defectos, para mejorar un tratamiento conservador, en reconstrucción mamaria asociado o no a prótesis. Además, en pacientes que no son candidatos adecuados para TRAM por obesidad, tabaquismo o comorbilidades.

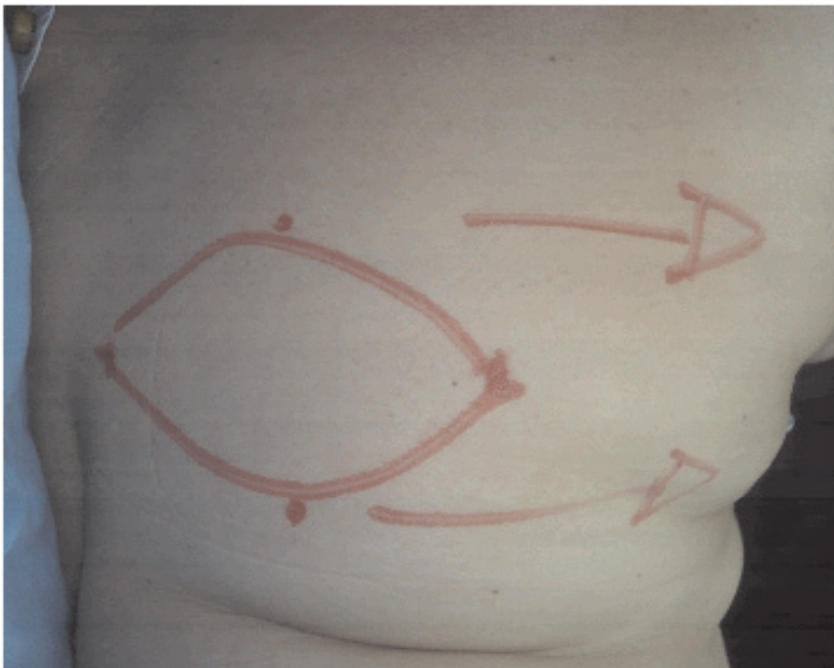Es fundamental para la viabilidad de este colgajo, la preservación de los vasos tóraco-dorsales y del nervio del dorsal.

### ***Ventajas de CDA***

- Colgajo muy confiable.
- Escasos efectos secundarios en el sitio donante.

### ***Desventajas de CDA***

- Cicatrización significativa en el sitio del donante y la necesidad frecuente de un implante
- El músculo dorsal ancho también puede atrofiar con el tiempo, haciendo que el implante subyacente más prominente y causando irregularidades en el contorno de la mama reconstruida.

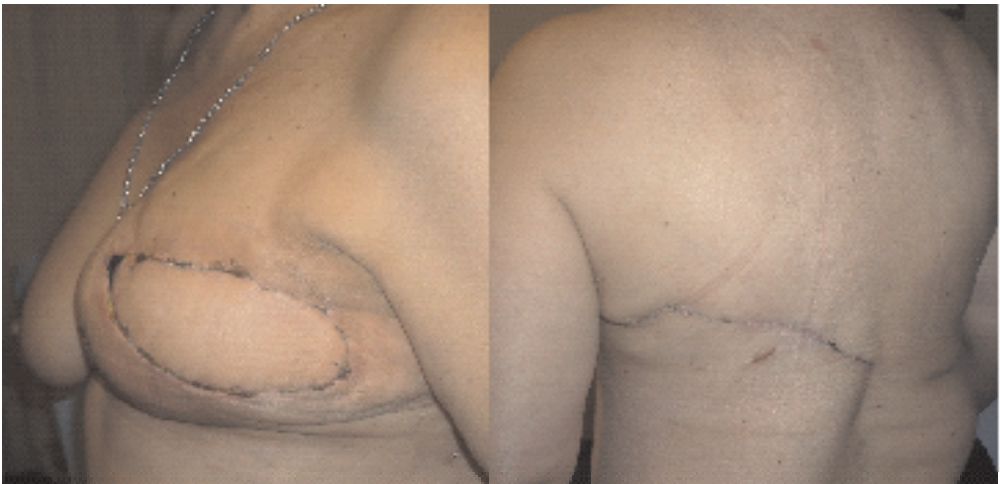

*Figura 112: diseño de un CDA en una paciente con radioterapia postmastectomía.*

En un informe de 68 mujeres sometidas a reconstrucción con colgajos LD combinados e implantes seguidos durante al menos

10 años, la mitad necesitó cirugías adicionales para el intercambio o la extracción de la prótesis.

Las complicaciones son relativamente frecuentes, siendo la más habitual el seroma en el sitio donante en el 20% de los casos. Lo siguen los hematomas, infección, necrosis de grasa y pérdida parcial o total del colgajo. La alteración en el movimiento del brazo suele ser poco relevante.

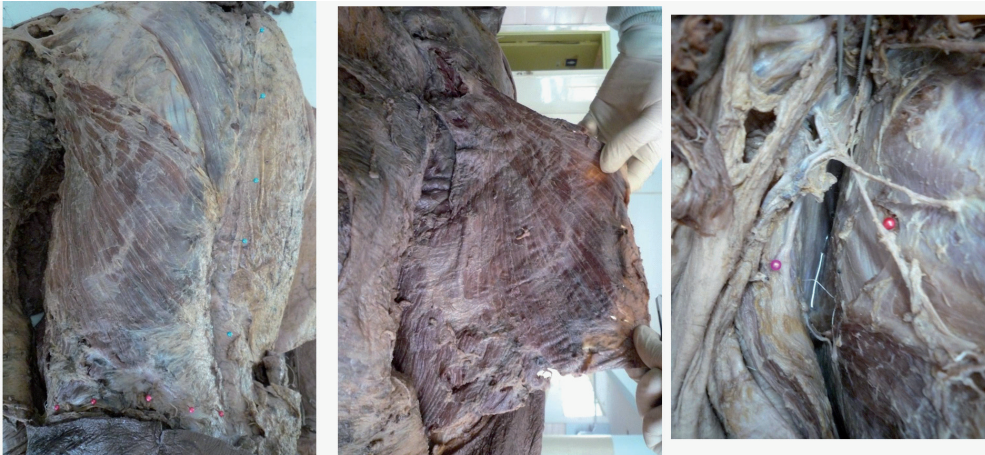

*Figura 113: postoperatorio de CDA de 20 días de evolución. Nótese la escasa repercusión en el dorso y el excelente estado del colgajo. El surco submamario y perfil de la reconstrucción de muy buena simetría.*

### **1. Bases Anatómicas del colgajo y Diseño**

El colgajo de músculo dorsal ancho o latissimus dorsii (LD) es un colgajo miocutáneo pediculado (Tipo V de Mathes y Nahai).

Su vascularización está dada predominantemente por la arteria y vena tóraco-dorsal, rama de la subescapular, rama de los vasos axilares.



*Figura 114: disección cadavérica que muestra en la imagen de la izquierda el músculo dorsal ancho, con sus inserciones en las apófisis espinosas de las vértebras dorsales y lumbares, además de la cresta ilíaca (señalizadas con alfileres verdes y rojos, respectivamente). Medición del pedículo toraco-dorsal en disección cadavérica. En la imagen del centro el músculo disecado listo para rotar. En la imagen de la derecha, el pedículo de los vasos sub escapulares, con su rama para el tórax y para el músculo dorsal ancho.*

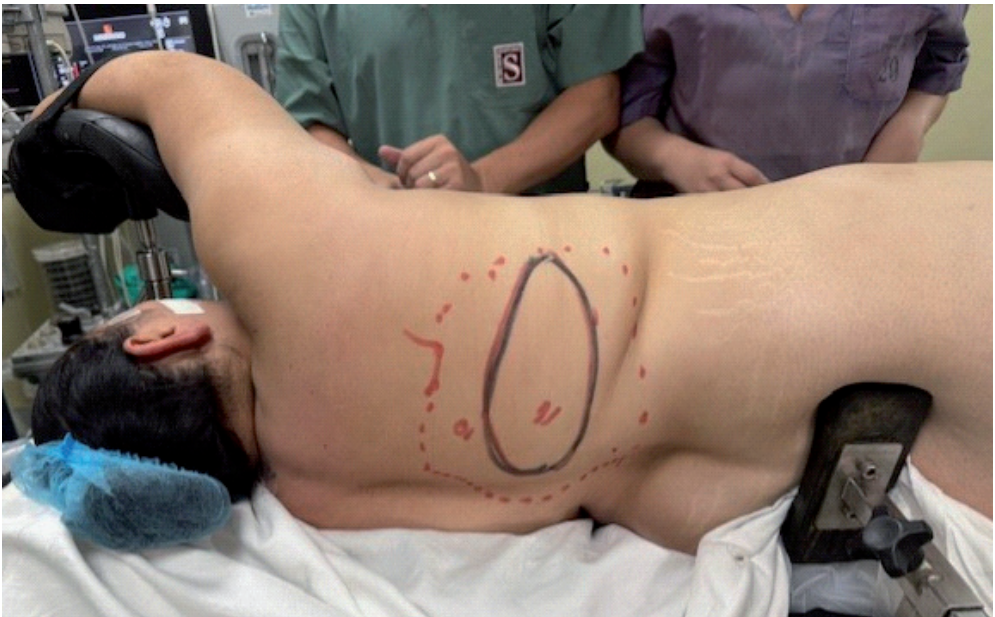**Diseño de la isla de piel:** generalmente elíptica, orientada siguiendo las líneas de tensión de la espalda (transversa u oblicua). El tamaño depende del defecto mamario, pero suele oscilar entre 6-10 cm de ancho por 15-20 cm de largo.

## TÉCNICA QUIRÚRGICA

### 1. Posicionamiento

Se debe colocar la paciente en decúbito lateral a 45°, con un apoyabrazos para el miembro del lado a intervenir; el brazo del lado afectado debe estar libre en el campo para permitir la movilización. En nuestra experiencia realizamos la intervención desde el inicio del dorso, liberamos el colgajo, tunelizamos y lo dejamos dentro, cerramos el defecto posterior y rotamos la paciente a **decúbito supino**. En ese momento se debe realizar nuevamente campo quirúrgico y el equipo

quirúrgico (de ser el mismo), vuelve a cambiarse. Esta metodología, nos ha evitado realizar tres veces el campo antiséptico y movilizar la paciente dos veces en vez de una. Otra opción es un trabajo simultáneo en dos equipos: uno con el dorso y el resto con la mastectomía, finalizando esta última al rotar a la paciente y luego fijar el colgajo, posicionar el implante (si es híbrida) o remodelar y ubicar el músculo para lograr el volumen simétrico al contralateral. En el mismo acto, además, se realiza la simetrización contralateral con el patrón que se considere oportuno.

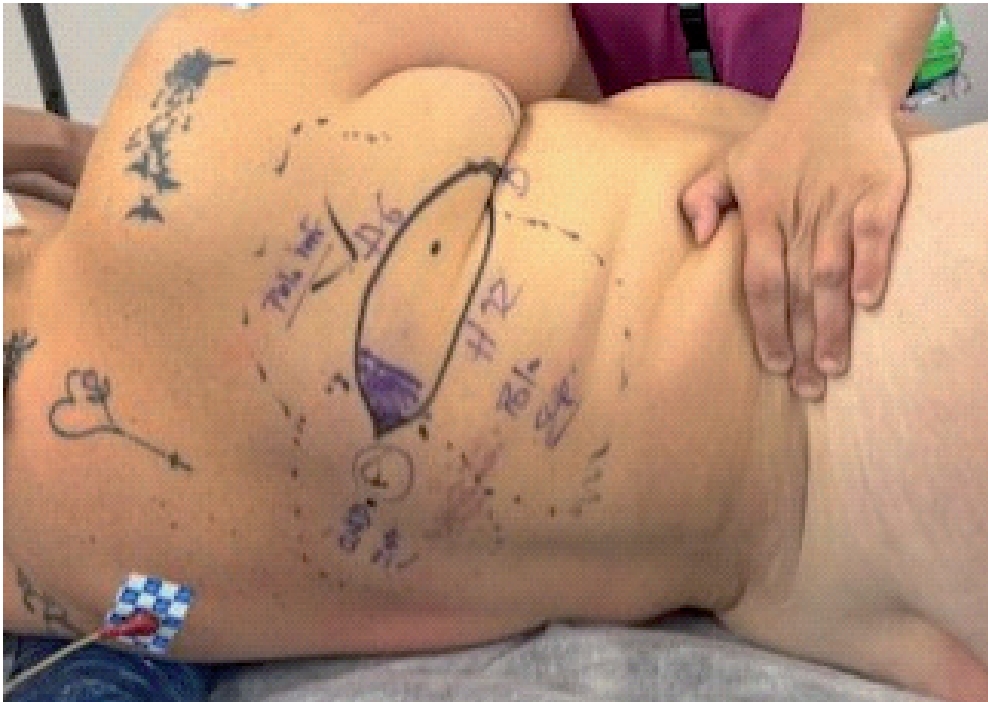

*Figura 115: correcto posicionamiento de la paciente, previo a realizar el colgajo. Es fundamental que el equipo quirúrgico lo realice personalmente, para evitar posiciones inadecuadas. En este caso la paciente fue intervenida de manera simultánea con 2 equipos: mastectomía y colgajo.*

## **2. Elaboración del Colgajo**

Para visualizar el procedimiento, se consideran los siguientes pasos principales:

- a. Zona Donante: elipse cutánea sobre el borde lateral de la escápula.

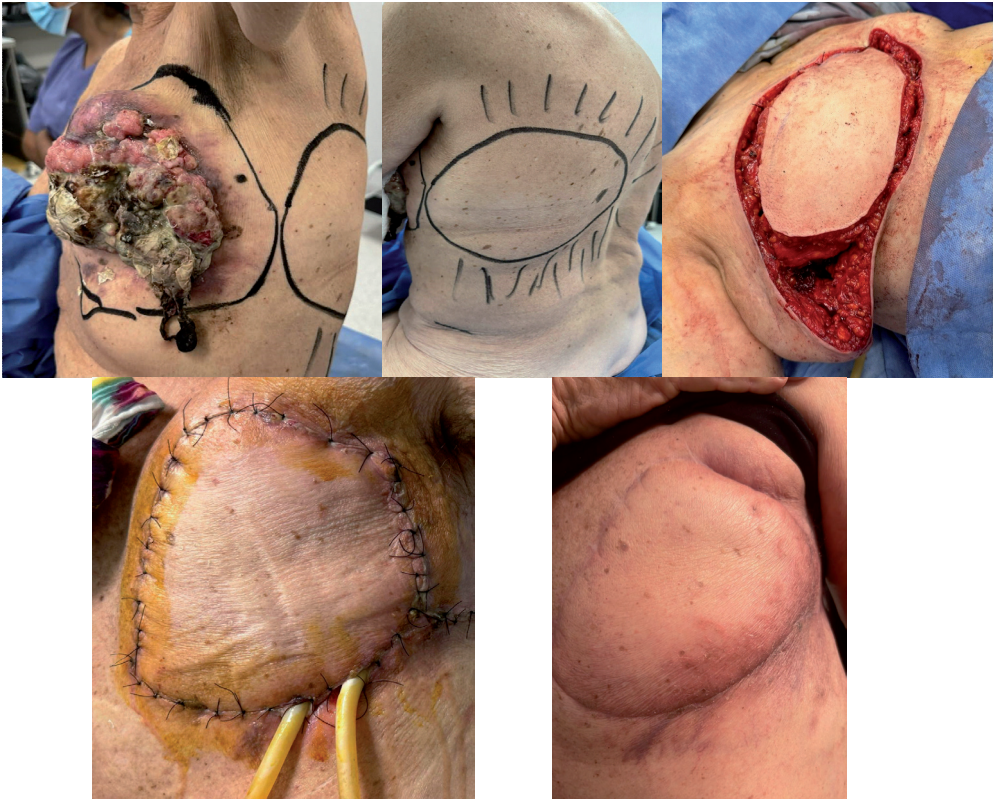

*Figura 116: diseño de colgajo en una paciente a realizar colgajo total para volumen en una mastectomía. Nótese el patrón en hoja de trébol que utilizamos para lograr recabar el mayor volumen de tejido adiposo y lograr así mayor volumen luego en el sitio receptor.*

- b. Punto de Pivote: el vértice axilar (pedículo tóraco-dorsal).
- c. Rotación: arco de 180° desde la región posterior a la anterior a través de la axila.
- d. Posicionamiento final del colgajo en el lecho de mastectomía: de acuerdo a que sea sólo de cierre, combinado con implante con remodelamiento del colgajo para dar volumen.

***Incisión y Disección:*** se incide la isla cutánea y se realiza una disección en el plano supra-aponeurótico hasta alcanzar los bordes del músculo (anterior: serrato; superior: trapecio; inferior: cresta ilíaca). El tamaño promedio de la isla es de 12 a 14 cm de largo por 6 a 8 cm de altura, aunque puede variar de acuerdo a la necesidad del colgajo y al dorso de la paciente: cantidad de tejido adiposo, extensibilidad

y superficie cutánea, etc. El tallado del colgajo se realiza en sentido oblicuo y con los límites del Angulo de la escápula y la cresta ilíaca, aunque en casos de necesitar mayor volumen de tejido adiposo, esta disección puede ser aún más amplia, de esta manera se logra mayor volumen e incluso puede utilizarse para remplazo total de volumen en mamas medianas a pequeñas.

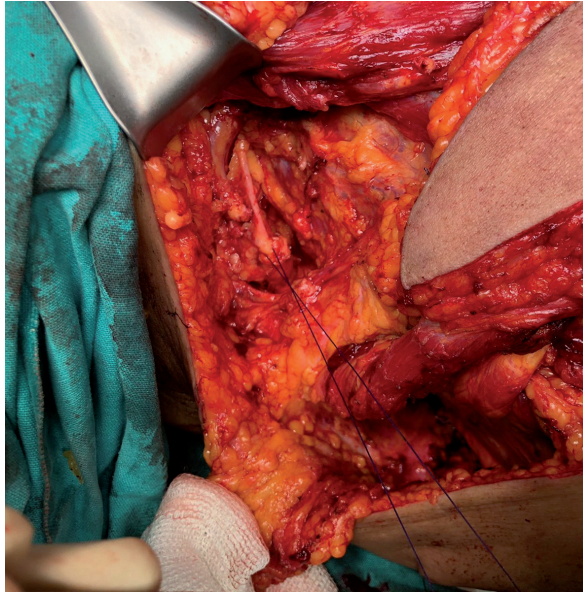


*Figura 117: diseño del colgajo de dorsal extendido en un caso de necesidad de gran superficie de cierre por un carcinoma metaplásico refractario al tratamiento neoadyuvante.*

**Desinserción Distal:** Se secciona la fascia lumbosacra y las inserciones costales inferiores del músculo.

**Identificación del Pedículo:** Se disecciona el borde anterior del músculo hasta localizar el paquete tóraco-dorsal en la axila. Es fundamental preservar el nervio si se desea un colgajo con tono, aunque

muchos cirujanos prefieren la denervación para evitar contracciones involuntarias de la mama reconstruida.



*Figura 118: identificación del pedículo en el paso con el colgajo ya rotado.*

**Túnel Axilar:** Se crea un túnel subcutáneo amplio en la axila para trasponer el colgajo desde la espalda hacia la región anterior del tórax, evitando la torsión o compresión del pedículo.

### **Cierre de la Zona Donante**

- Se realiza un avance de los colgajos cutáneos de la espalda. Es crítico colocar drenajes de aspiración cerrada (tipo Jackson-Pratt) debido a la alta incidencia de seromas en esta zona.

## **3. Aplicaciones en Reconstrucción Mamaria**

### **a. Cierre de Defectos (Salvamento o Cierre de Heridas)**

Se utiliza cuando hay pérdida de cobertura cutánea tras una mastectomía radical, necrosis de colgajos previos o tras radioterapia.

- **Objetivo:** Aportar tejido sano y vascularizado para cerrar la pared torácica.
- **Técnica:** Se prioriza la isla de piel para cubrir el defecto, utilizando el músculo para rellenar irregularidades axilares o infraclaviculares.

**b. Reconstrucción con Prótesis (LD “Extendido” + Implante)**

Es la indicación más frecuente cuando el volumen muscular del LD es insuficiente para igualar la mama contralateral.

1. **Creación del Bolsillo:** El músculo LD se sutura al músculo pectoral mayor (superiormente) y a la fascia del serrato/recto (inferiormente), creando una “hamaca” biológica que envuelve totalmente la prótesis.
2. **Ventaja:** Proporciona una capa de tejido bien vascularizado sobre el implante, lo que reduce el riesgo de extrusión y mejora la estética en mamas radiadas.

**c. Reconstrucción sin Prótesis (LD Autólogo Total o “Extendido”)**

Esta técnica se suele indicar en pacientes con mamas pequeñas o medianas, o aquellas que no desean o no pueden usar implantes (ej: alto riesgo de infección o radioterapia severa). El volumen proviene enteramente del músculo LD y la grasa subcutánea de la espalda.

a. **El Reto Base:** El LD estándar no tiene volumen suficiente para simular una mama. Requiere la disección del “colgajo LD extendido”.

**b. Variaciones Quirúrgicas Principales:**

1. **Disección de la Grasa:** Durante la elevación del colgajo en la espalda, se debe disecar un panículo adiposo supraaponeurótico significativo, que se extiende más allá de los bordes del músculo (grasa lumbar y escapular). Este volumen extra se eleva con el músculo.
2. **Configuración del Volumen:** Una vez trasposto el colgajo al

tórax anterior, el objetivo es dar forma al tejido adipomuscular para que proyecte la mama.

3. La Técnica del “Pliado” (Folding): El colgajo es plano. Para dar proyección, el cirujano debe “plegar” el extremo distal del músculo LD y la grasa sobre sí mismo (fijándolo con puntos internos) antes de suturarlo a los bordes receptores. Esto crea un “cono” de tejido autógeno en el polo inferior de la mama.
4. Anclaje al SSM: El plegado inferior se fija con suturas fuertes a la fascia del recto anterior para recrear la proyección e inferior del SSM.

**Diferencia de Volumen:** El LD extendido puede aportar de 100 cc a 300 cc extras de volumen respecto al LD estándar, llegando a un total autólogo de hasta 500-600 cc en pacientes con panículo adiposo favorable.

## **ESTRATEGIAS DE ANCLAJE DE LA FASCIA PARA REDUCIR EL SEROMA**

El seroma se produce por el gran espacio muerto creado tras la elevación del colgajo y la amplia disección del dorso. Las siguientes maniobras intraoperatorias son críticas para reducir su incidencia:

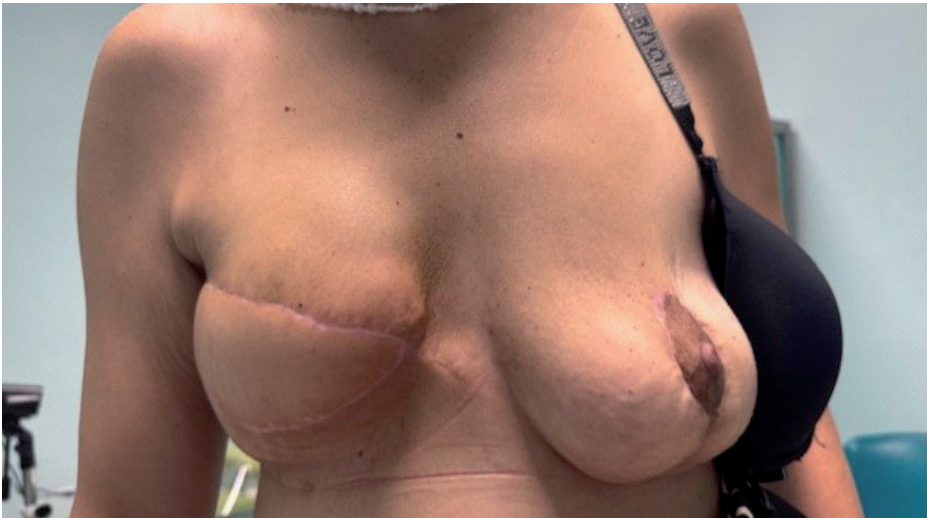### ***Técnica de los “puntos de liberación de tensión” (Quilting Sutures)***

Esta es la técnica más efectiva para obliterar el espacio muerto. El objetivo es adherir el colgajo de piel de la espalda (que ha sido disecado) a la pared torácica profunda (músculos intercostales, fascia profunda, remanentes del trapecio). Se utilizan suturas absorbibles de

calibre grueso (por ej: Vicryl 0 o 2-0). Se pasan múltiples puntos desde la cara interna de la dermis/grasa subcutánea del colgajo cutáneo, fijándolos a la fascia profunda subyacente de la espalda. Se realizan filas horizontales y verticales separadas por 2-3 cm entre sí, cubriendo toda el área donde el músculo fue disecado. El cierre cutáneo final es el último paso.

### ***Manejo del Drenaje***

Si bien los drenajes no previenen la formación del seroma líquido, son obligatorios para evacuarlo. Se requieren de 1 a 3 drenajes de succión cerrada (Jackson-Pratt) en la zona donante. No se deben retirar hasta que el gasto sea <30-40 cc/24 horas durante dos días consecutivos, lo que a menudo significa de 2 a 3 semanas postoperatorias. La compresión del sitio quirúrgico con vendaje elástico, se la mantiene por 30 a 45 días, siendo esto fundamental para la adherencia al plano profundo y disminuir así el seroma.



*Figura 119: reconstrucción híbrida con colgajo de dorsal ancho e implante definitivo, con la paciente habiendo finalizado el tratamiento radiante.*

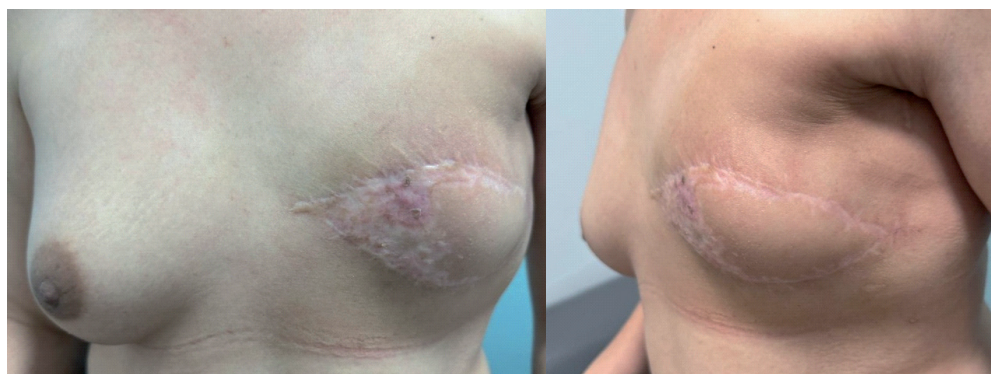Características de la reconstrucción con colgajo de músculo dorsal ancho híbrida (con implante) o sin implante.

CARACTERÍSTICA	CON IMPLANTE	SIN IMPLANTE (autólogo)
Volumen	Determinado por la prótesis	Determinado por el tejido adiposo del colgajo
Consistencia	Firme, proyectada	Natural, ptosis similar a mama real
Riesgo	Contractura capsular	Atrofia muscular
Postoperatorio	Menor tiempo quirúrgico	Disección más extensa en espalda

### **Complicaciones**

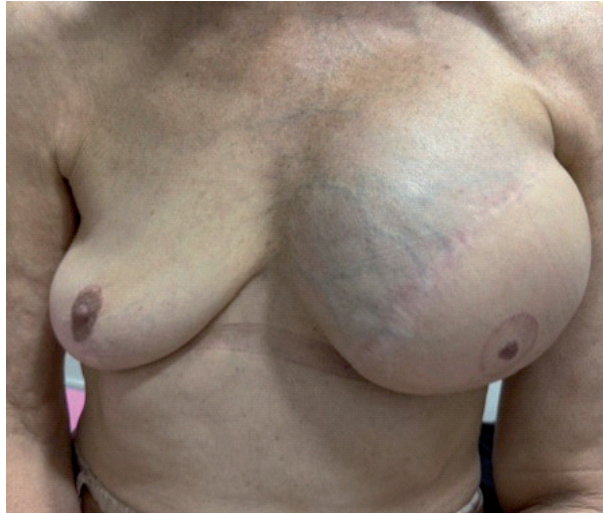El seroma en zona donante es casi una constante, presentándose en el 50-80% de los casos. Requiere dejar un drenaje por tiempo prolongado, siendo el preferido en nuestro caso el de tipo Jackson Pratt.

La necrosis total o parcial del colgajo puede ocurrir, siendo más frecuente una necrosis superficial del extremo distal del mismo, incluido también el músculo. Es fundamental lograr una buena movilidad del colgajo para disminuir la incidencia de estos eventos, además del especial cuidado al tunelizar para que el pedículo no se torsione sobre su eje, produciéndose la necrosis vascular venosa (falta de retorno) y arterial.



*Figura 120: colgajo de dorsal ancho sumado a implante para reconstrucción. Nótese el resultado de una necrosis superficial distal del colgajo, además de los efectos actínicos.*

Otra complicación posible, además de los hematomas postoperatorios, infecciones y complicaciones inherentes al implante, es la limitación leve en la rotación interna del brazo (raramente funcionalmente significativa en pacientes no atletas).



*Figura 121: seroma tardío tras 18 años de postoperatorio en una intervención de reconstrucción híbrida de colgajo-implante realizada.*

## COLGAJOS TÓRACO-ABDOMINALES DE CIERRE EN CIRUGÍA ONCOLÓGICA MAMARIA

En ciertas presentaciones clínicas características del cáncer de mama, ya sea por biología tumoral agresiva (tumores metaplásicos, sarcomas, recurrencias con baja respuesta a tratamientos sistémicos, entre otras), por baja respuesta al tratamiento neoadyuvante o por retraso en inicio de la consulta y por ende oportuno tratamiento, el equipo tratante se encuentra con enfermedad localmente avanzada con necesidad de tratamiento quirúrgico. Estos procedimientos, al ser extensamente amplios en cuanto a la resección loco-regional, suelen generar defectos importantes con las consiguientes dificultades de cierre de la herida quirúrgica. La problemática en estas situaciones es que el cierre primario a tensión puede originar necrosis y la consiguiente apertura de la herida; generando esto las demoras en el inicio de los tratamientos adyuvantes (radioterapia generalmente).

Los colgajos abdominales supra-aponeuróticos de cierre los podemos dividir en colgajos por avance y en colgajos rotatorios. Los colgajos por avance son procedimientos simples y rápidos para facilitar el cierre, disminuyendo la tensión en la herida. Los colgajos por rotación son un grupo de procedimientos quirúrgicos para hacer factible el cierre de grandes defectos, con una morbilidad menor respecto a los colgajos musculares (pediculados o libres). En cuanto a estas técnicas aplicadas a cirugía mamaria, el acabado conocimiento anatómico de la vascularización superficial del abdomen es fundamental para la planificación y ejecución de un procedimiento exitoso. Debe tenerse en cuenta también, que es interesante la aplicación de estas técnicas en algunos pacientes

con bajo performance status, ya que el tiempo quirúrgico y la morbilidad es menor que en colgajos musculares abdominales (TRAM-DIEP). (1)

## **ANATOMÍA QUIRÚRGICA DE LA VASCULARIZACIÓN DE LA PARED ANTERIOR DEL ABDOMEN Y TÓRAX**

La irrigación de la pared anterior r del tórax y del abdomen está dada por una red anastomótica de vasos que contribuyen al aporte sanguíneo de los músculos y tegumentos adyacentes. Las arterias perforantes son las responsables del origen del aporte sanguíneo. Por otro lado, el plexo subdérmico está constituido por una profusa red de pequeños vasos que se extiende a través de la piel abdominal y torácica, distribuyendo la irrigación sanguínea de las arterias perforantes en una amplia superficie cutánea. (1, 2)

Existen 3 sistemas de perforantes que garantizan la irrigación de la pared torácica y abdominal: el sistema epigástrico-torácico interno, el sistema intercostal ántero-lateral y el sistema inguinal.

### **1. EL SISTEMA EPIGÁSTRICO-TORÁCICO INTERNO.**

La irrigación de la región anterior del tronco se produce por los vasos epigástricos profundos, los que conectan el sistema subclavio con el ilíaco externo (epigástrica profunda-torácica interna). Este sistema, irriga todo el músculo recto del abdomen y emite vasos perforantes en todo su trayecto hacia el tejido subcutáneo del tórax y del abdomen, alcanzando el plexo subdérmico y contribuyendo significativamente a la irrigación cutánea regional. (1, 3)

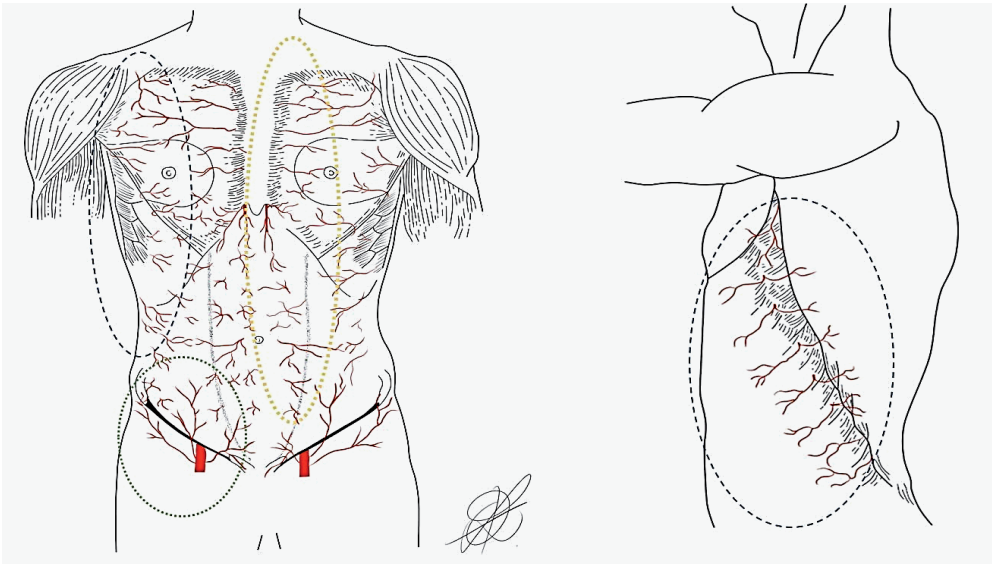
Existen 3 perforantes de este sistema que presentan un significado quirúrgico:

- Arterias perforantes de la torácica interna (mamaria interna). Las 5 primeras perforantes de la arteria torácica interna contribuyen a la formación del plexo subdérmico de la mama junto con los vasos provenientes de la axila. Estos vasos perforan el músculo pectoral mayor, dando vascularización a los cuadrantes internos de la mama; habitualmente existen 1 o 2 perforantes dominantes a cada lado del esternón, las cuales suelen producir sangrado durante una mastectomía. (1, 3)
- Sexta perforante de la torácica interna. Es la perforante más constante por debajo y adentro de la mama. Se ubica hacia afuera de la apófisis xifoides. Su preservación es importante en colgajos epigástricos. (1, 3)
- Arterias perforantes epigástricas periumbilicales. La mayoría de las perforantes de la arteria epigástrica se concentran en la región periumbilical, en el territorio de la arteria epigástrica profunda, y constituyen una referencia anatómica obligada para la planificación y ejecución de colgajos del músculo recto del abdomen, ya sean pediculados (TRAM, transversa rectus abdominis myocutaneous) o libres (DIEP, deep inferior epigastric perforators). (1, 3)

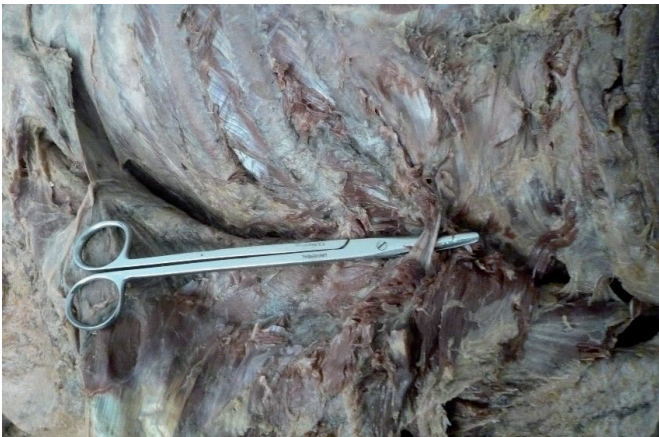## **2. SISTEMA DE LAS ARTERIAS INTERCOSTALES POSTERIORES**

Las arterias intercostales permiten la comunicación vascular entre la aorta y la arteria torácica interna. Durante su trayecto en la sección superior del espacio intercostal emiten una arteria perforante en la cara lateral del tórax que atraviesa los músculos intercostales para alcanzar el tejido subcutáneo. Dicha rama se denomina rama cutánea lateral de la arteria intercostal posterior. En este punto se divide en 2 ramas, una anterior o mamaria y otra posterior. La localización de estas perforantes es constante y predecible, ya que nacen en el borde

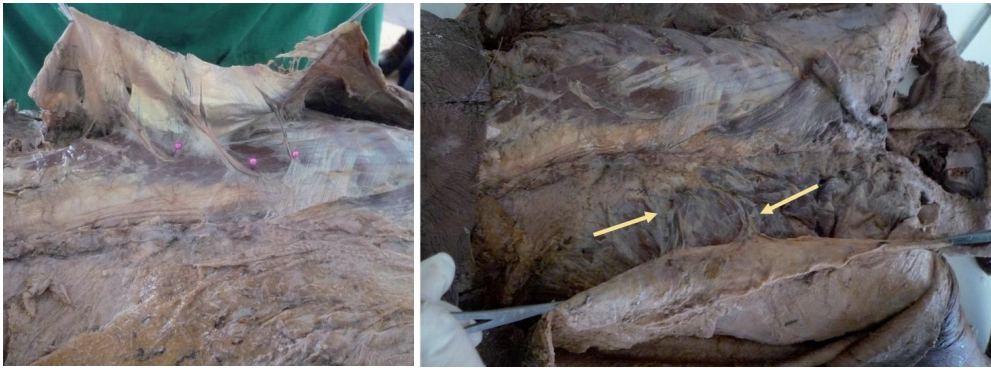anterior del músculo serrato anterior, en la finalización de su inserción en la costilla. Debido a esta relación anatómica con el músculo serrato anterior, el punto de emergencia de estas perforantes se desplaza hacia atrás a medida que descendemos por los cuerpos de la costilla, lo cual se debe tener en cuenta durante la planificación de los colgajos más inferiores. Estas arterias perforantes son la base anatómica para la irrigación de los colgajos tóraco-abdominales. (4)



*Figura 122: vascularización de abdomen y tórax que muestra el sistema epigástrico-torácico interno (línea punteada amarillo), el sistema inguinal (línea punteada verde) y el sistema de las intercostales posteriores (línea punteada azul). Gráfico: Oscar Lugo.*



*Figura 123: disección dorsal, reclinado el músculo dorsal ancho. Se ponen en evidencia ramas perforantes de los vasos intercostales. Estos vasos son fundamentales para el CTA.*



*Figura 124: disección dorsal, reclinado el músculo dorsal ancho. Se ponen en evidencia las ramas perforantes de los vasos lumbares. Estos vasos, al igual que los perforantes intercostales, son fundamentales para el CTA.*

### **3. SISTEMA INGUINAL**

Por debajo del ombligo, la vascularización superficial del abdomen está constituida por un sistema superficial formado por la arteria epigástrica superficial, la circunfleja superficial y la arteria pudenda superficial, ramas todas de la arteria femoral. (2)

El retorno venoso de estos sistemas vasculares, se realiza de forma paralela al arterial acompañando a los perforantes, y luego hacia las venas principales: por medio de venas tóraco frénicas, frénicas, intercostales inferiores, lumbares y epigástricas. Finalmente, acaban drenando sobre la vena ácigos, la vena subclavia o la vena ilíaca externa. (2)

Teniendo en cuenta la aplicación en colgajos de avance o rotatorios para el cierre mamario, el plexo subdérmico no se afecta durante la cirugía, lo que sí ocurre con las perforantes. Esto último dependiendo el diseño de la técnica quirúrgica. Por ello, la clave en el diseño de un colgajo local radica en el conocimiento de la distribución de las arterias perforantes que permite su planificación, manipulación durante el acto quirúrgico y viabilidad en el postoperatorio. (1)

## **COLGAJOS ABDOMINALES DE CIERRE**

Cuando el problema es un gran defecto de la pared torácica, existen diferentes opciones descritas para solucionarlo: injertos de piel, colgajos cutáneos locales o fasciocutáneos, colgajos omentales y colgajos miocutáneos como colgajos con recto anterior del abdomen, dorsal ancho, colgajos oblicuos externos, glúteos, entre otros menos utilizados.

Generalmente se prefieren los colgajos de piel y tejido celular a los colgajos miocutáneos debido a su relativa simplicidad y escasa morbilidad del sitio donante. A continuación, se describen 3 colgajos a utilizarse en cirugía mamaria, y que han demostrado gran versatilidad a la hora de resolver este tipo de casos.

### **COLGAJO DE AVANCE (CA)**

Luego de realizada la mastectomía, se inicia la disección de los colgajos hacia arriba sobre la clavícula y hacia abajo casi hasta el nivel del ombligo sin incisiones adicionales. El plano de disección es pre-aponeurótico y las perforantes de los vasos epigástricos e intercostales se conservan, siempre que sea posible. Los colgajos superior e inferior se cierran en dos planos (de ser posible), utilizando sutura discontinua a nivel celular y a nivel dérmico puede utilizarse un surget intradérmico. Resulta de esta técnica una cicatriz horizontal al igual que la incisión inicial. Habitualmente es necesario recortar “la oreja de perro”. Este colgajo suele indicarse cuando las dimensiones verticales del defecto no superan los 15 cm (aproximadamente) y su forma es más o menos elíptica. Es importante consignar que este procedimiento es sencillo y rápido, siendo interesante cómo disminuye la tensión a nivel de la inci-

sión, evitando complicaciones ulteriores si se realizara un cierre simple primario (figura 117). Si se desarrolla una tensión excesiva durante el cierre, se debe considerar un colgajo CTA o CTE.

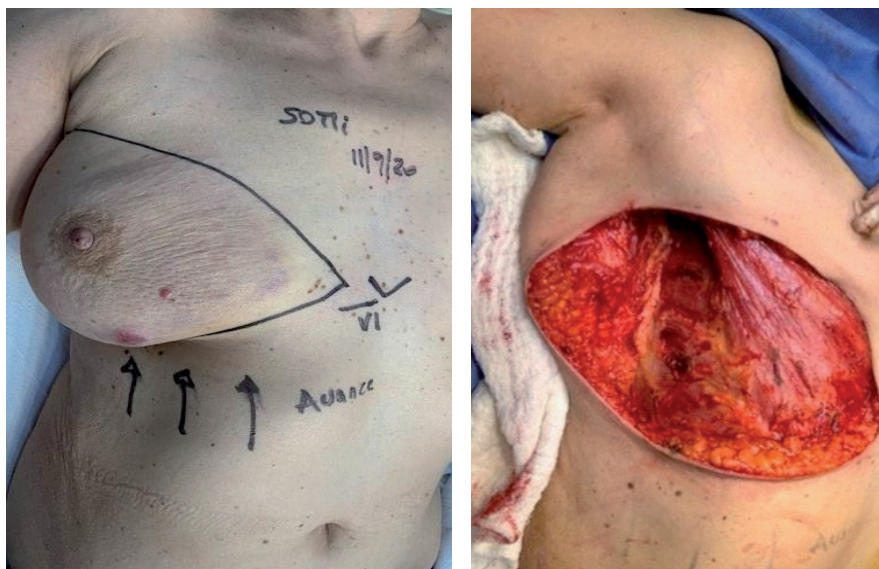

Figura 125: caso clínico de una paciente con un tumor multicéntrico que realizó neoadyuvancia, con retraso del tratamiento quirúrgico (7 meses), lo cual produjo una recurrencia en piel de la enfermedad. Se indicó mastectomía con amplia extirpación de piel y colgajo de avance para un cierre seguro con menos tensión. Nótese el defecto generado por la mastectomía. En la planificación preoperatoria, se ha dibujado la posible ubicación de la 6° perforante de la epigástrica superior en vecindad del proceso xifoides.

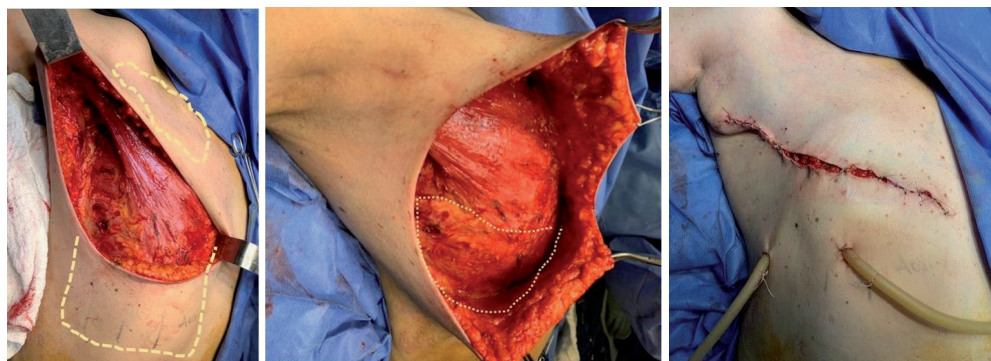
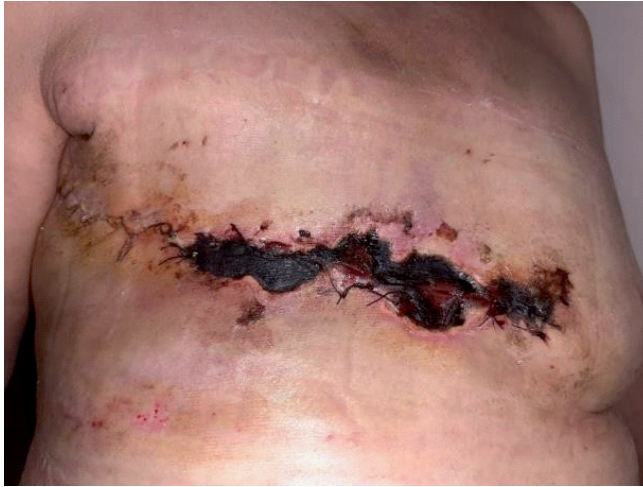

Figura 126: las 2 primeras imágenes de la izquierda muestran el área de disección para elaborar el colgajo de avance, siendo menor hacia arriba y más extensa hacia abajo. La imagen central muestra claramente el área diseccionada para movilizar. En la imagen de la derecha puede verse el cierre del plano celular con puntos separados con sutura de reabsorción lenta. Nótese la escasa tensión de cierre.



*Figura 127: imagen que evidencia la necrosis en una cicatriz de mastectomía con incisión transversa. Este caso es una indicación ideal para un colgajo de avance.*

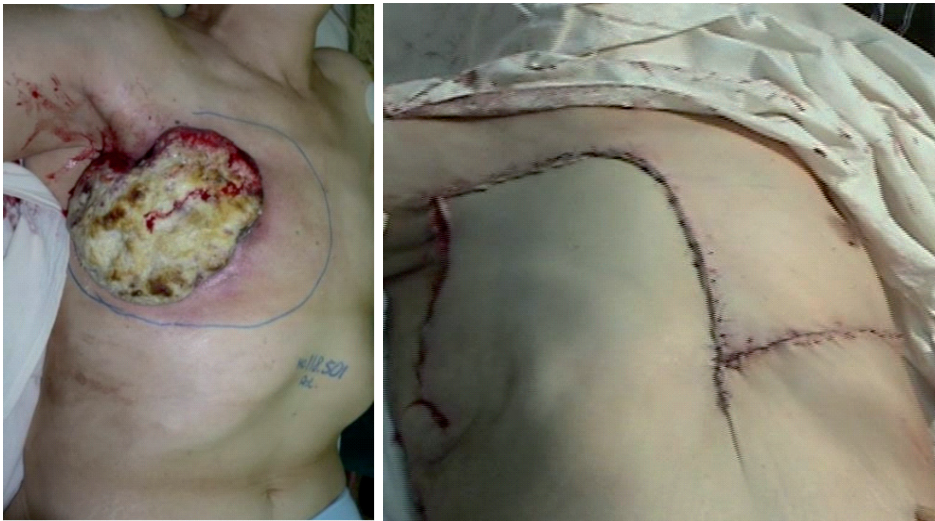
## **COLGAJO TÓRACO-ABDOMINAL (CTA)**

Este es un colgajo de avance y rotación que utiliza la vascularización proveniente de los vasos intercostales laterales, subcostales y lumbares.

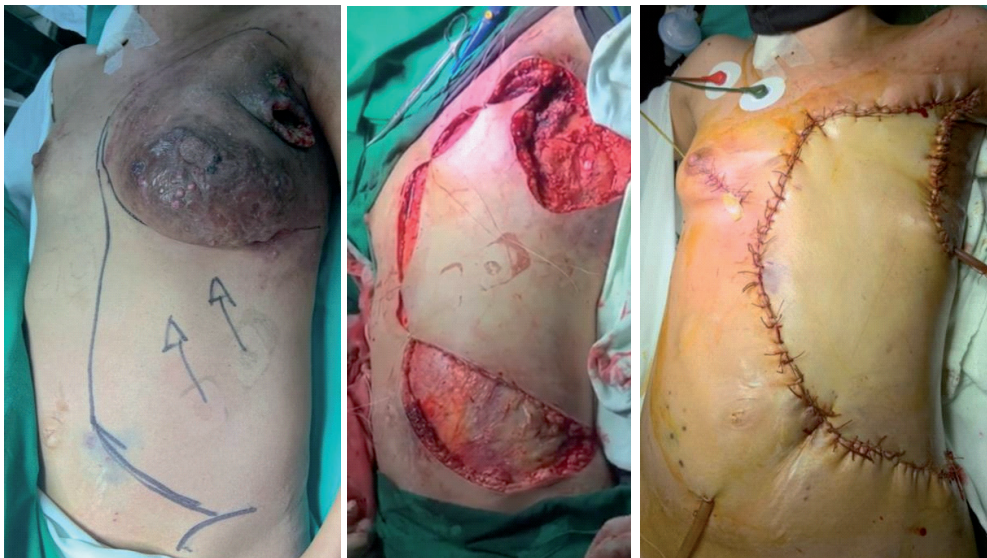La incisión en la línea media del abdomen hasta el ombligo con una extensión hasta la espina ílaca anterosuperior; la disección adicional procede puede continuar lateralmente a través de un plano pre-aponeurótico.

El pedículo primordial de este colgajo puede identificarse en el borde medial del músculo oblicuo externo y conservarse. El colgajo se rota hacia el tórax homolateral.

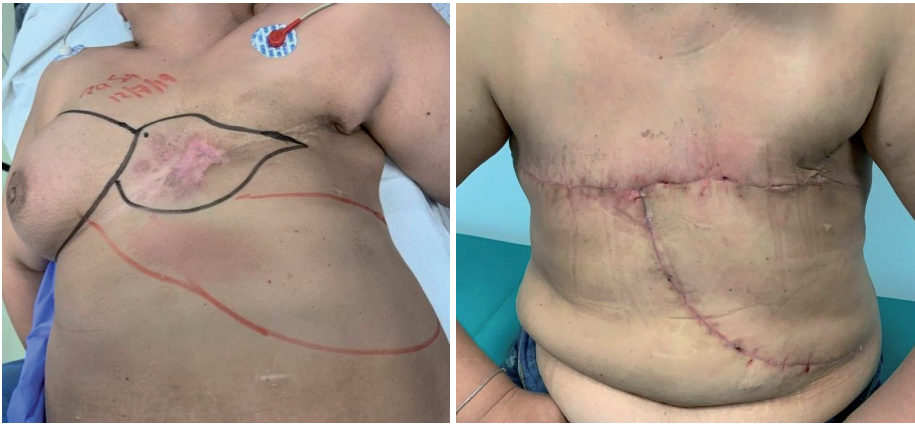Este colgajo se indica cuando una porción más alta del defecto generado por la extirpación tumoral se encuentra medial o se requiere mayor superficie de cierre medial. (5)



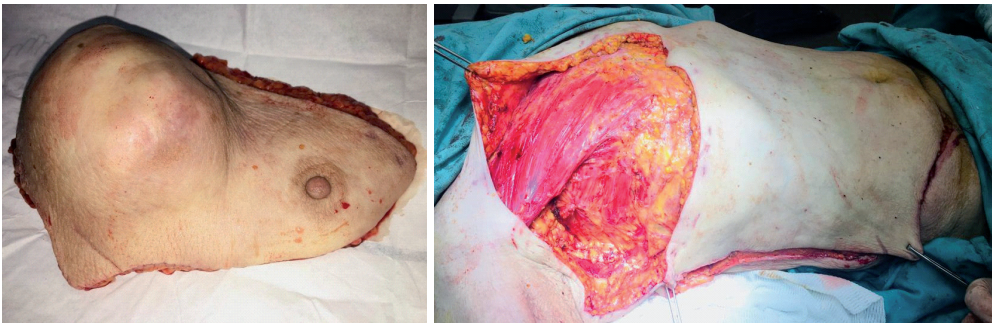
*Figura 128: carcinoma de mama de tipo metaplásico, con gran compromiso local y progresión intra tratamiento neoadyuvante con quimioterapia. En este caso se realizó un colgajo rotatorio de abdomen izquierdo al lecho de una mastectomía radical derecha.*



*Figura 129: carcinoma de mama avanzado. En este caso se realizó una cirugía de rescate con criterio paliativo. El gran defecto generado se solucionó con un colgajo rotatorio tóraco-abdominal (CTA).*



*Figura 130: paciente con recurrencia local en lecho de mastectomía izquierda, con un carcinoma localmente avanzado contralateral con respuesta parcial a quimioterapia neoadyuvante. Se realizó resección de la lesión izquierda, con una mastectomía radical modificada, con linfadenectomía derecha. Se diseñó un colgajo tóraco-abdominal de cierre, con excelente evolución sin complicaciones.*



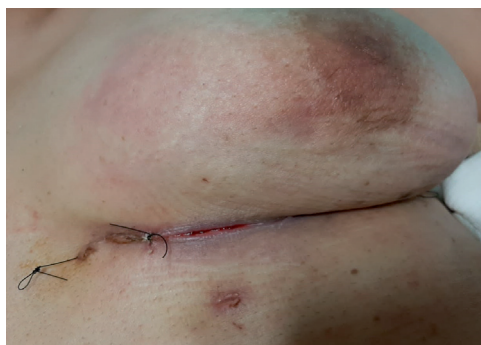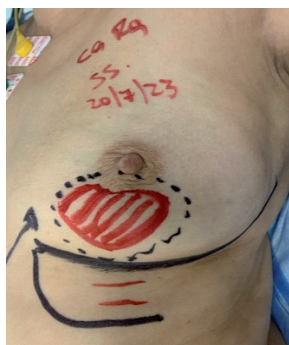
*Figura 131: pieza de mastectomía con lesión de importante que requirió un colgajo de cierre extenso en una paciente añosa, sin posibilidades de Neoadyuvancia.*

## **COLGAJO TORACO-EPIGÁSTRICO (CTE)**

Esta técnica es muy similar a la anterior, con la diferencia fundamental en la incisión abdominal, siendo fundamental el aporte vascular de las perforantes de la arteria epigástrica superior; debe tenerse en cuenta la sexta perforante que es la más constante y se encuentra en vecindad de la apófisis xifoides del esternón. La incisión comienza en el ángulo lateral inferior del defecto y se curva lateralmente hacia abajo siguiendo la línea axilar media. La disección continúa hacia abajo y hacia

adentro, preservando así las perforantes epigástricas superiores que perforan la fascia del recto del abdomen. La indicación primordial de este colgajo, es para enfermedad con compromiso axilar importante. (5)

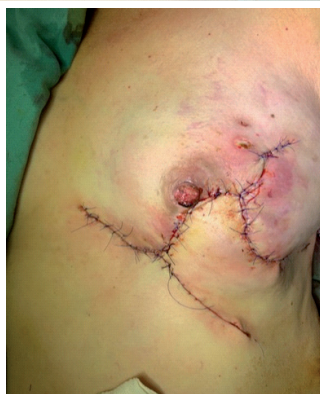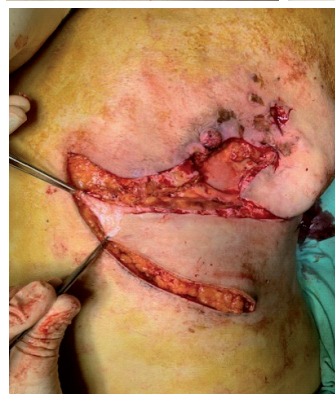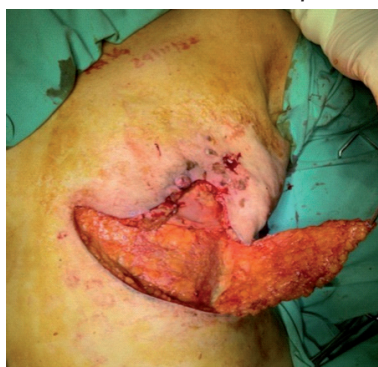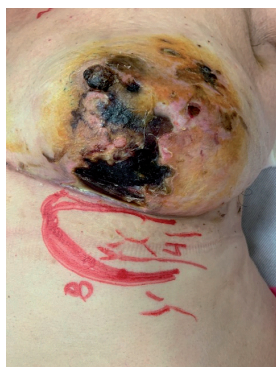A manera de conclusión, podemos recalcar que los elementos anatómicos que garantizan la viabilidad de colgajos supra-aponeuróticos del abdomen, son los troncos arteriales perforantes de los vasos epigástricos e intercostales y el plexo subdérmico (que recibe el aporte



sanguíneo de estos).

*Figura 132: utilización de colgajo epigástrico en el marco de una cirugía conservadora.*

*En este caso el objetivo es remplazar el volumen de tejido extirpado, para lograr un buen resultado oncológico.*



*Figura 133: colgajo epigástrico en el marco de una complicación por necrosis en una mastectomía con preservación de piel y pezón. En este caso, para preservar el implante, se utilizó un colgajo de rotación epigástrico.*

La ocurrencia de situaciones localmente avanzadas en las que el equipo tratante debe realizar cirugías de rescate, es infrecuente en la práctica mastológica. Sin embargo, la solución de estos casos requiere equipos entrenados y con conocimiento de recursos oncoplásticos para facilitar el cierre de los defectos generados por la extirpación de la enfermedad. En situaciones, estas intervenciones se realizan para mejorar la calidad de vida en pacientes con enfermedad a distancia. Por lo antedicho, es fundamental que el procedimiento de cierre sea de rápida realización y con escasa morbilidad; los procedimientos aquí descritos, cuentan con los anteriores preceptos.

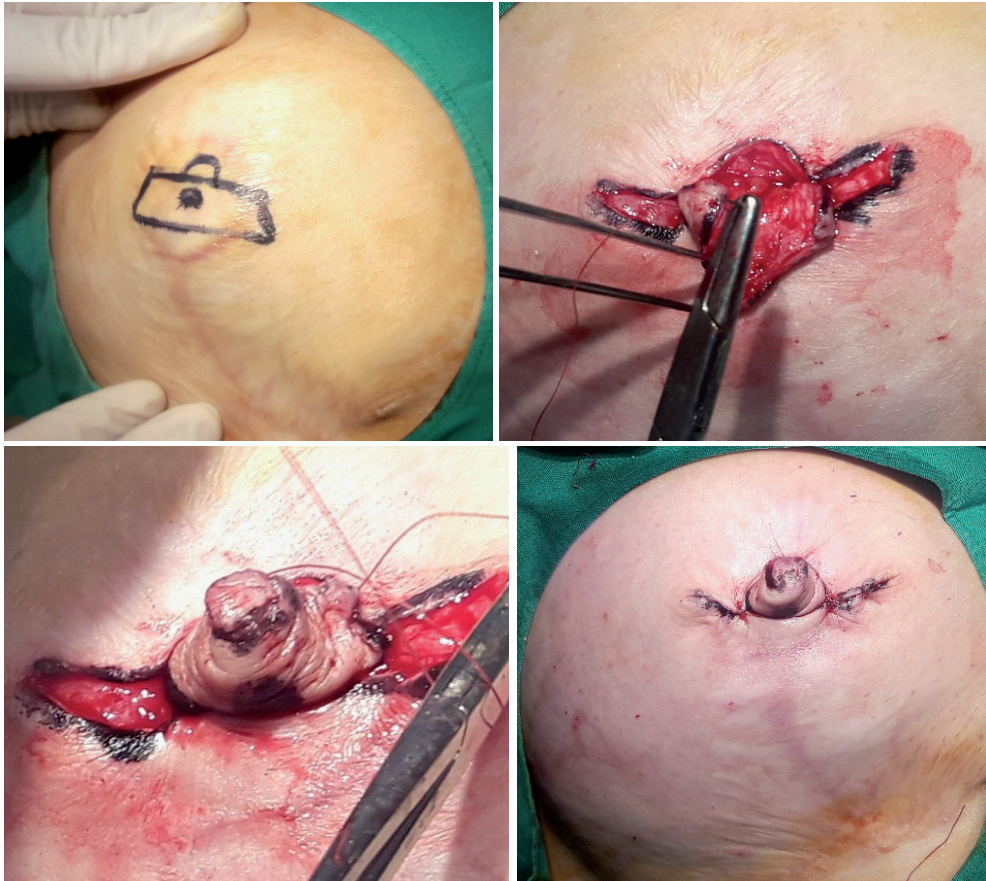
El conocimiento por parte del equipo quirúrgico de los reparos anatómicos mencionados, es fundamental para la realización de los colgajos de cierre en cirugía mamaria.

## **BIBLIOGRAFÍA**

1. Acea Nebril B, Builes Ramírez S, García Novoa A, Varela Lamas C. Colgajos por rotación en la cirugía oncológica de la mama. Fundamentos anatómicos y técnicos para su planificación quirúrgica. *Cir Esp.* 2016; 94(7):372–378.
2. Robín Valle de Lersundi A. Cruz Cidoncha A. Anatomía y fisiología de la pared abdominal. En: García, M., López, J. *Manual de pared abdominal compleja*. Ed CTO. Madrid. 2017. 1-9.
3. Boyd J, Taylor I, Corlett R. The vascular territories of the superior epigastric and the deep inferior epigastric systems. *Plast Reconstr Surg.* 1984; 73:1–14.
4. Iida T, Narushima M, Yoshimatsu H, Mihara M, Kikuchi K, Hara H, et al. Versatility of lateral cutaneous branches of intercostal vessels and nerves: Anatomical study and clinical application. *J Plast Reconstr Aesthet Surg.* 2013; 66:1564–8.
5. Seok Park Joo, Hyun Ahn Sei, Ho Son Byung, Key Kim Eun. Using Local Flaps in a Chest Wall Reconstruction after Mastectomy for Locally Advanced Breast Cancer. *Arch Plast Surg* 2015; 42: 288-294.

## RECONSTRUCCIÓN DE PEZÓN

Una opción es utilizar un colgajo local. Se diseña el colgajo y se lo sutura con puntos. El primer punto es el de cierre de la incisión a ambos lados del colgajo propiamente dicho. Luego se dan uno o dos puntos en el eje vertical y otro en la tapa del neo-pezón.



*Figura 134: reconstrucción de pezón con colgajo local. Se diseña el colgajo previamente y luego se confecciona el colgajo. Las dos primeras suturas son fundamentales, y se ubican a ambos lados del neo-pezón para cierre de la incisión.*

### BIBLIOGRAFÍA CONSULTADA

1. Acea B. Cirugía oncológica de la mama. 3 Ed. Elsevier Masson. 2013.
2. Nahabedian MY. Breast reconstruction: a review and rationale for patient selection. *Plast Reconstr Surg* 2009; 124:55.

3. Nahabedian MY. Factors to consider in breast reconstruction. *Womens Health (Lond)* 2015; 11:325.
4. Hartrampf CR Jr, Bennett GK. Autogenous tissue reconstruction in the mastectomy patient. A critical review of 300 patients. *Ann Surg* 1987; 205:508.
5. Shestak KC. Bipedicle TRAM flap reconstruction. In: *Surgery of the Breast: Principles and Art*, Spear SL (Ed), Lippincott, Williams and Wilkins, Philadelphia 2006. p.719.
6. Codner MA, Bostwick J 3rd. The delayed TRAM flap. *Clin Plast Surg* 1998; 25:183.

# INFILTRACIÓN CON ANESTÉSICOS LOCALES

En la cirugía de mama, la infiltración del sitio quirúrgico realizando un bloqueo local, podría ser beneficioso para detener el estímulo nociceptivo previo a que se produzca.

El dolor es producido por una hiperestimulación de las vías nociceptivas con gran liberación de neuropéptidos, neurotransmisores, prostaglandinas, capaces de mantener la estimulación de nociceptores periféricos y centrales, así como de crear contracturas musculares reflejas y alteraciones vasomotoras simpáticas.

El trauma quirúrgico y el dolor causan una respuesta endocrina que incrementa la secreción de cortisol y catecolaminas. También se produce taquicardia, hipertensión, disminución del flujo sanguíneo regional, alteraciones de la respuesta inmune, hiperglicemia, lipólisis y balance nitrogenado negativo. Esto juega un importante papel en la morbimortalidad en el periodo postoperatorio.

El tratamiento del dolor multimodal es la combinación de dos o más fármacos y/o métodos analgésicos, con el fin de potenciar la analgesia y disminuir sus efectos colaterales. No siempre se han observado beneficios utilizando analgesia polimodal, a excepción de algunos estudios donde se utilizaron procedimientos anestésicos locales antes de la cirugía y dichas técnicas se mantuvieron en el periodo postoperatorio.

Los objetivos primordiales de la analgesia preventiva son:

- Evitar la sensibilización central y periférica producida por la lesión quirúrgica.
- Disminuir la hiperactividad de los nociceptores.
- Evitar la amplificación del mensaje nociceptivo.

## **ANESTÉSICOS LOCALES**

Los más utilizados son las amidas como la lidocaína, bupivacaína y ropivacaína. Su mecanismo de acción es la inhibición de la transmisión nerviosa por bloqueo de los canales del Na<sup>++</sup>. El mecanismo de acción de los anestésicos locales es bloquear la conducción nerviosa al reducir la permeabilidad de la membrana al sodio. Esta reducción de la permeabilidad disminuye la velocidad de despolarización de la membrana y aumenta el umbral de la excitabilidad eléctrica. Para que se produzca el boqueo es necesario el contacto directo del fármaco con la fibra nerviosa, lo que se consigue mediante la inyección subcutánea, intradérmica o submucosa en las proximidades del nervio o ganglio a bloquear.

- Lidocaína: es un anestésico local utilizado también como antiarrítmico. La adición de epinefrina disminuye la absorción vascular de lidocaína y prolonga sus efectos. La vida media inicial de esta droga en un individuo sano es 7-30 minutos, seguidos por una vida media terminal de 1,5-2 horas.
- Bupivacaína: es un anestésico local de larga duración, utilizado para la anestesia local, regional o espinal. El comienzo de la acción de la bupivacaína es rápido (1 a 0 minutos) y su duración significativamente más prolongada que la de otros anestésicos locales (entre 3 y 9 horas). Los efectos de la bupivacaína sobre la función motora dependen de la concentración utilizada: en el caso de la bupivacaína al 0,25% el bloqueo motor es incompleto, mientras que las concentraciones del 0,5% y 0,75% suelen producir un bloqueo completo.

### **TÉCNICA DEL BLOQUEO MAMARIO PROPIAMENTE DICHO**

Entre 2015 y 2016, hemos llevado a cabo una investigación para evaluar la repercusión de un acto que realizamos habitualmente en

cirugía mamaria: la infiltración con soluciones anestésicas. Utilizamos la infiltración y luego la paciente requería la analgesia a demanda, siendo evaluado el dolor con la escala visual análoga (EVA).

El uso de anestésicos locales en cirugía mamaria tiene objetivos anestésicos y analgésicos: disminución del dolor y uso de analgésicos; y los quirúrgicos propiamente dichos: hidrodisección y disminución del sangrado intra y postoperatorios.

Con este tipo de procedimientos previos a la incisión propiamente dicha, se intenta lograr lo primero y lo segundo dentro del marco de la analgesia polimodal, es decir no sólo el uso de anestésicos combinados locales, sino también con el soporte de un anestesiólogo realizando una anestesia local asistida o general. En nuestra práctica quirúrgica habitual, realizamos el bloqueo mamario en todas las intervenciones mamarias. La mayoría de las publicaciones sobre uso de anestésicos locales en la mama, tiene íntima relación con cirugía plástica: mamoplastias reductivas y de aumento. Puede a su vez utilizarse la infiltración con anestésicos locales para un doble propósito: anestésico propiamente dicho (local o local asistida) y/o como primer paso para la analgesia postoperatoria.

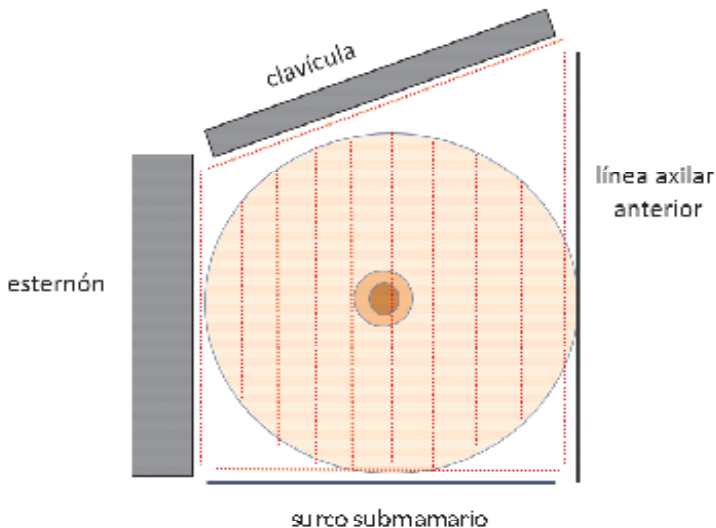
Consideramos que la hidrodisección facilita la intervención, pero sin poder objetivar este efecto de manera cuantitativa. Esto es de gran utilidad para la disección de los planos en la mastectomía, mamoplastias, disección del pectoral mayor en la colocación de prótesis definitivas o expansores en reconstrucción mamaria.

El bloqueo mamario lo realizamos infiltrando con la solución anestésica de manera radiada y en los siguientes sitios:

- Subclavicular.
- Paraesternal.

- Surco submamario.
- Línea axilar anterior.
- Prepectoral.
- Piel superficial sobre el sitio a realizar la incisión (puede observarse en lesiones de difícil hallazgo a la palpación, ya que el bloqueo anestésico se realiza fundamentalmente en toda la mama). En casos de nódulos pequeños, realizamos una infiltración superficial en «rombo» alejado del tumor, pero dejándolo dentro del área infiltrada.
- En casos de complementarse con biopsia de ganglio centinela o linfadenectomía, la infiltración se realiza a nivel de la incisión, en la línea axilar posterior y anterior.

La solución a infiltrar se realiza diluyendo 20 cc de lidocaína (2%) y 20 cc de bupivacaína (0,5%) en 250 cc de solución fisiológica; de no poseer antecedentes hipertensivos importantes ni otras contraindicaciones, se le agrega 0,5 cc de adrenalina.



*Figura 135: esquema que grafica los sitios de inyección con solución anestésica (línea punteada): subclavicular, paraesternal, línea axilar anterior, surco submamario, prepectoral y sobre el sitio de la incisión.*

## **RESULTADOS DEL ESTUDIO SOBRE INFILTRACIÓN MAMARIA**

No hallamos en el estudio complicaciones asociadas directamente a la infiltración con anestésicos, salvo áreas de equimosis sin trascendencia en los sitios de infiltración. Cabe consignar que el anestésico se instila al retirarse y no al ingresar la aguja, esta maniobra disminuiría las posibilidades de inyecciones intravasculares de los anestésicos. Además, por una excesiva dosificación y/o rápida absorción pueden presentarse síntomas de intoxicación que implican al sistema nervioso central y al sistema cardiovascular. Las reacciones del primero se caracterizan por adormecimiento de la lengua, ligera pérdida de conciencia, desvanecimiento, visión borrosa y temblores, seguidos por somnolencia, convulsiones, inconsciencia y, posiblemente, paro respiratorio. Las reacciones cardiovasculares se caracterizan por hipotensión y depresión miocárdica y pueden ser el resultado de la hipoxia debida a convulsiones o bien a un efecto directo.

En nuestro estudio se hallaron ventajas en la disminución del dolor y uso de AINES y de opioides en cirugía mamaria, de manera significativa. Las pacientes no necesitaron utilizar opiáceos. Un 35%, no solicitó analgésicos.

Debido a la disminución del uso de analgésicos, y utilizando los verdaderamente necesarios y a demanda, consideramos factible el uso de rutina de los anestésicos locales combinados para lograr analgesia postoperatoria temprana (primeras 2 horas) gracias a la lidocaína y a las 4 a 6 horas gracias a la acción de la bupivacaína como anestésico de mayor vida media, pero de acción más retrasada.

Las facilidades que otorga la hidrodisección no son factibles de ser objetivados con resultados estadísticos, sin embargo, teniendo en

cuenta la subjetividad de todo acto quirúrgico individualizado, se considera que la infiltración ha facilitado la disección de planos, disminuyendo además el sangrado (aunque en vasos de pequeño calibre) gracias al uso del vasopresor y de la infiltración per se. Hallamos en el estudio, un menor requerimiento de AINES relacionado a menor tiempo quirúrgico, resta también establecer si el mismo disminuye con la hidrodisección.

## **BIBLIOGRAFÍA CONSULTADA**

1. Butz D, S Deana, Rundell V, Kepler B. Postoperative Pain and Length of Stay Lowered by Use of Exparel in Immediate, Implant-Based Breast Reconstruction. *Plast Reconstr Surg Glob Open* 2015;3:e391; doi: 10.1097
2. Gonzalez de Mejia, N. Analgesia multimodal postoperatoria. *Rev. Soc. Esp. Dolor* [online]. 2005, vol.12, n.2, pp. 112-118. ISSN 1134-8046.
3. García NL, et al. Analgesia regional en el tratamiento del dolor postoperatorio. En: Torres LM. *Tratamiento del dolor postoperatorio*. Madrid: Ed. Ergón, 2003. p. 193-206.
4. Campbell I, Cavanagh S, Creighton J, French R, Banerjee S, Kerr E, Shirley R. To infiltrate or not? Acute effects of local anaesthetic in breast surgery. *ANZ J Surg*. 2015 May; 85(5):353-7. Epub 2014 Apr 22.
5. Pettersson N, Perbeck L, Hahn RG. Efficacy of subcutaneous and topical local anaesthesia for pain relief after resection of malignant breast tumours. *Eur J Surg*. 2001 Nov; 167(11):825-30.

# MANEJO DE COMPLICACIONES EN CIRUGÍA MAMARIA

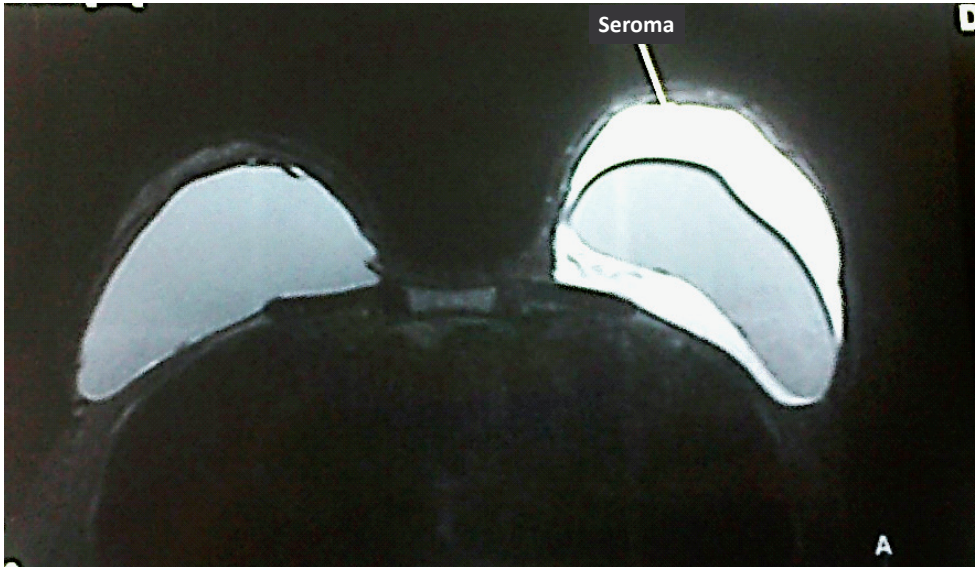La cirugía mamaria posee complicaciones clásicas asociadas a la cirugía mamaria propiamente dicha y la cirugía axilar. Con las técnicas oncoplásticas se han sumado complicaciones inherentes a la movilización de colgajos, del CAP y a la utilización de implantes temporarios y definitivos. A continuación haremos un resumen de las complicaciones y su manejo.

## SEROMA

Los seromas pueden desarrollarse luego de cualquier cirugía mamaria, y suelen ocurrir luego de extraer el drenaje. En nuestra práctica habitual, no dejamos un drenaje por horas o días, sino por volumen de drenaje. Solemos extraerlo cuando tiene un volumen menor a 50 cc en 24 horas. Pero no solemos dejarlo por más de 7 días en cirugías oncoplásticas con prótesis-expansor. La aparición temprana de seroma de mama es relativamente común después de la colocación del implante y menos frecuente después de la reconstrucción mamaria basada en colgajos. Como se mencionó en el apartado sobre colgajos, el seroma es la complicación más común de un CDA en el sitio donante.

En la mastectomía clásica sin reconstrucción, es una complicación habitual. Lo resolvemos con punción, aspiración y vendaje compresivo. Citamos a la paciente cada 48 horas hasta la resolución del cuadro. En el tratamiento conservador también es frecuente y se lo trata de manera similar, con el agravante que puede generar una depresión en el sitio quirúrgico.

Un seroma importante dentro de la cápsula incrementa los riesgos de rotación de implantes e infección.



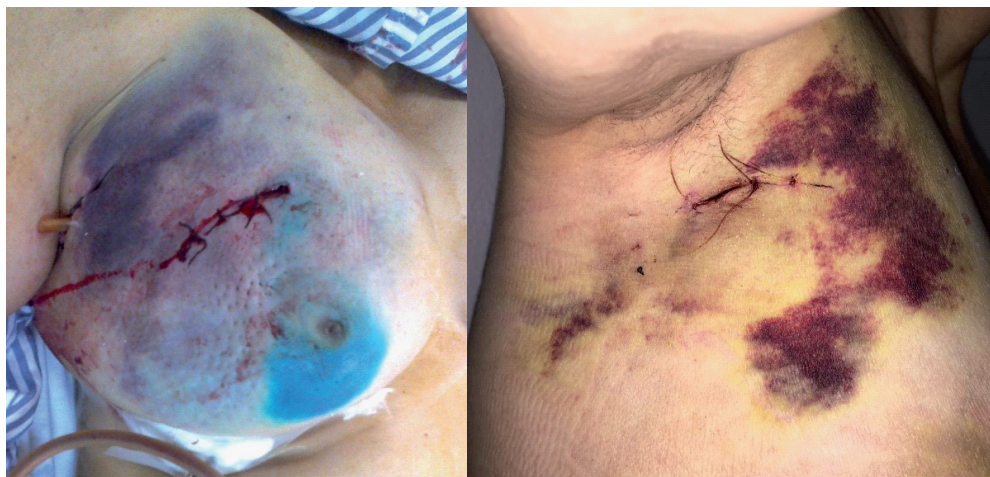
*Figura 136: resonancia magnética que muestra un seroma tardío en una paciente con aumento mamario.*

Los seromas que ocurren precozmente se deben drenar con guía ecográfica para no perforar el implante; aunque el manejo expectante en casos leves es lo ideal. Ante la sospecha de infección, el líquido debe cultivarse.

Los seromas que ocurren más de un año después de la cirugía deben ser enviados para citología para descartar infección, rotura del implante, recurrencia de la enfermedad, linfoma anaplásico de células grandes o causas idiopáticas. Si se ha descartado la infección y la causa oncológica, puede ser necesaria la exploración quirúrgica con capsulectomía completa, extracción del implante, lavados con antisépticos y posible colocación de un nuevo implante.

## SANGRADO Y HEMATOMA

Es una complicación habitual en cirugía mamaria. El hematoma postoperatorio típicamente se desarrolla dentro de las primeras 12 horas después de la cirugía. El mismo se presenta clínicamente con dolor, sangrado y equimosis. Los hematomas tardíos son infrecuentes y suelen relacionarse con trastornos de coagulación.

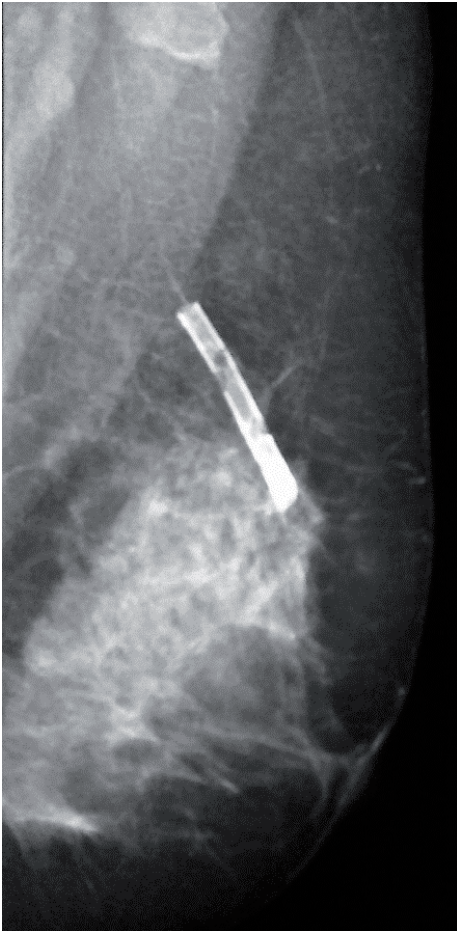


*Figura 137: hematoma temprano en un tratamiento conservador. Nótese la equimosis característica en estos casos.*

Los hematomas se previenen con la hemostasia cuidadosa, esto es una lógica. Sin embargo, a pesar que se realice de manera correcta puede ocurrir. La hemostasia con energía monopolar, debe realizarse a baja intensidad (30 a 40 W), para producir la hemostasia secando el vaso y no quemándolo; para esto en particular es ideal el bisturí armónico, el cual utiliza energía vibratoria con una hemostasia más confiable en pequeños vasos (Harmonic Focus, Jhonson&JhonsonR). En la disección del bolsillo retropectoral debe utilizarse valvas con luz para visualizar el lecho correctamente; es decir que la correcta exposición y visualización del campo quirúrgico va a disminuir el riesgo que vasos

sangrantes pasen desapercibidos. Los vendajes compresivos también son útiles, sobretodo en colgajos y cirugía no reconstructiva. En cuanto a la colocación de implantes, la compresión mamaria postoperatoria se ha comprobado que no es eficaz para prevenir hematomas. Es posible que el implante por se realice compresión del lecho disminuyendo el riesgo de sangrado.

Solemos resolver los hematomas de manera enérgica: ingresamos la paciente a cirugía bajo neuroleptoanestesia y exploramos. Se drena el hematoma y se realiza hemostasia. Es habitual que no



se encuentre el sitio sangrante. Se deja un nuevo drenaje. En cuanto a estos últimos, es preferible utilizar los industriales, como ya hemos mencionado anteriormente: hemosuctor o de Jackson-Pratt. Clásicamente hemos utilizado los drenajes de confección artesanal con buenos resultados, pero la obstrucción de estos es habitual.

*Figura 138: complicación menor en el caso de la extracción de drenaje. Es posible que el mismo se corte y quede parte del tubo en la mama.*

## **COMPLICACIONES DEL IMPLANTE PROPIAMENTE DICHO**

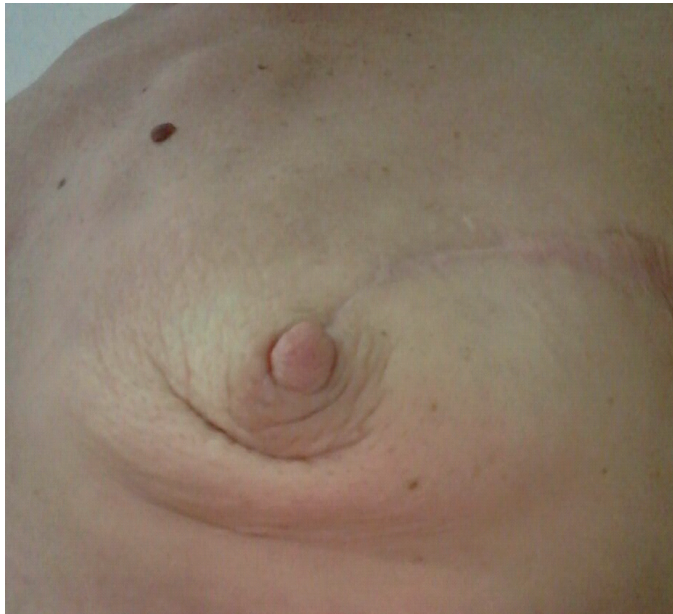La ruptura de un implante de gel de silicona es difícil de de-

tectar, incluso en el examen físico, ya que el gel permanece confinado dentro de la cápsula (ruptura intracapsular), aunque puede producirse una ruptura extracapsular, formando granulomas que pueden inclusive migrar a los ganglios axilares.

Los expansores con solución salina pueden sufrir rupturas, la misma puede ser por fallos en la válvula, ruptura por error de inflado o ruptura del expansor sin causa aparente. En casos de rupturas o pérdidas de solución de un expansor mamario, la solución es el cambio por prótesis definitiva; se ha vuelto al inicio de la reconstrucción. El problema es mayor en casos de mama contralateral de importante volumen, la cual es difícil de simetrizar con un solo paso reconstructivo. Dependiendo el caso, podría utilizarse un expansor definitivo en vez de iniciar nuevamente el proceso de expansión y ulterior recambio por prótesis definitiva.



*Figura 139: ruptura de expansor salino redondo con válvula remota.*



*Figura 140: expansor desinflado por pérdida en la válvula remota.*

## **MANEJO DE LAS COMPLICACIONES DE COLOCACIÓN DE PRÓTESIS**

El manejo oportuno y adecuado de las complicaciones después de la reconstrucción con implantes puede reducir la morbilidad del paciente y disminuir la incidencia de las extrusiones e infecciones en el postoperatorio.

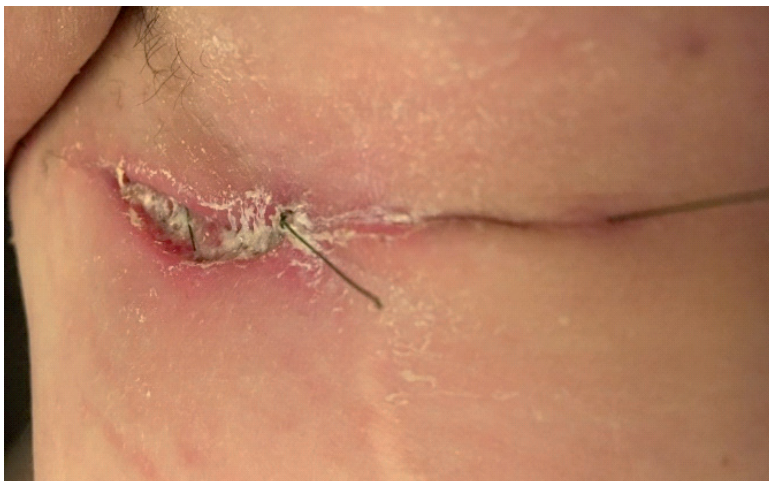### ***Necrosis***

En el período postoperatorio inmediato, la necrosis del colgajo de piel no es un hecho infrecuente, sobre todo en pacientes fumadoras o en casos de colgajos demasiado delgados. Por ello es que recalcamos que la reconstrucción comienza con la mastectomía.

Para disminuir el riesgo de extrusiones, es conveniente lograr la cobertura muscular total del implante. Solo en casos de mastectomía

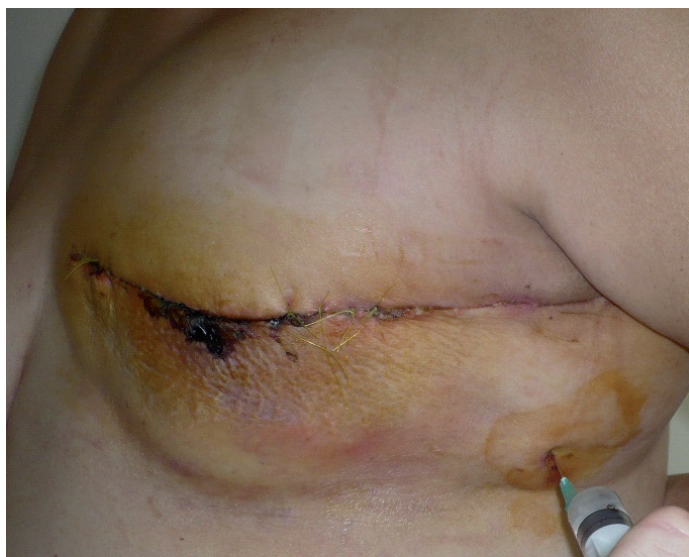de reducción de riesgo o en casos que se tiene la certeza de ausencia de radioterapia, es factible realizar el cierre con celular subcutáneo y suturado al pectoral. Otra opción, como ya se mencionó, es la skin reducing. Sin embargo, el músculo es más eficiente en la prevención de extrusiones, ya que su vitalidad es mayor por su irrigación.

El tratamiento de la herida con resección del área necrótica, dejando el cierre por segunda intención. Si se produce un área de necrosis mayor, se justifica el desbridamiento quirúrgico y el cierre de la herida.



*Figura 141: dehiscencia de herida de mastectomía, sin necrosis. Su resolución suele ser expectante aguardando el cierre por segunda intención.*

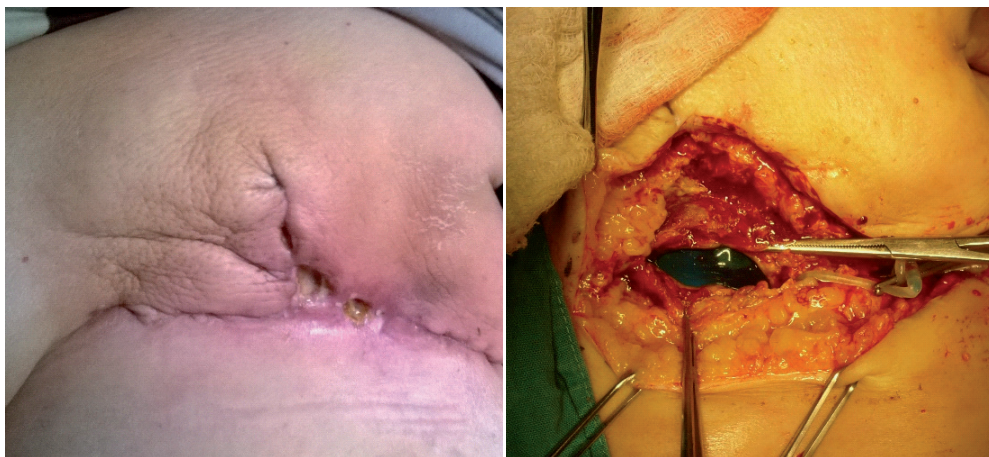
*Figura 142: inflado de expansor con válvula remota. Nótese la pequeña área de necrosis superficial. Se esperó la resolución espontánea, inclusive no contraindicó el inflado.*



## **Extrusión**

La extrusión del expansor o del implante puede ocurrir temprano en el período postoperatorio o después de la radioterapia. La extrusión suele requerir la extracción de la prótesis y valorar el uso de colgajos. Generalmente se genera la exposición del implante a nivel de la incisión. Por ello es que en casos de abordaje desde el surco submamario, los riesgos son inferiores. Como hemos mencionado, la cobertura muscular total, disminuye el riesgo de extrusiones.

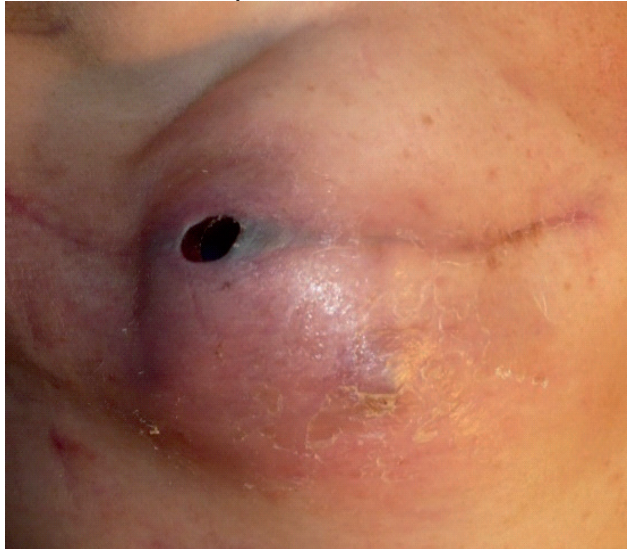
La exposición de la prótesis puede favorecerse por diversos factores: expansión demasiado rápida, infección, seroma, dehiscencia de la incisión. Además de las comorbilidades: EPOC, tabaquismo, enfermedades cardiovasculares, diabetes, entre otras.



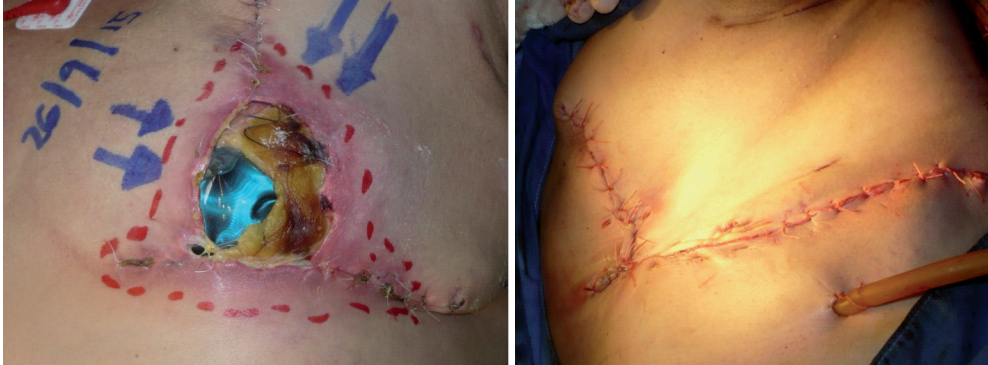*Figura 143: paciente tratada con cirugía conservadora y radioterapia 10 años atrás. Por recurrencia local, se indicó mastectomía con colocación de expansor. Sufrió dehiscencia de herida, seroma y contractura grado IV. La paciente decidió su extracción sin reconstrucción. La imagen de la derecha ilustra la extracción del expansor.*

La extracción de solución fisiológica del inflado puede resolver el aumento de la presión que conduce a la exposición. Si no se desinfla el expansor, no se aconseja cerrar el defecto porque está predestinado

al fracaso. Los casos en que se puede intentar un cierre de la exposición, son los no infecciosos. Si la exposición del implante es grande, se indica la extracción del implante.



*Figura 144: extrusión de un implante a nivel de la incisión en una mama irradiada. Obsérvese la contractura capsular (Baker IV).*



*Figura 145: extrusión importante del expansor. Se realizó extracción del mismo. En la imagen de la derecha, se ilustra el resultado tras la extracción del expansor y el cierre con colgajo de avance del lecho. Esta paciente padecía de diabetes y EPOC. Las comorbilidades incrementan el riesgo de extrusión.*

### **Contractura**

Cuando se coloca una prótesis se forma una cápsula de tejido fibroso a su alrededor. La cápsula generalmente es delgada y no causa síntomas.

La contractura de esta cápsula suele ocurrir dentro del primer año de la cirugía, a mayor tiempo de colocada la prótesis, mayor es el riesgo acumulado de desarrollar contractura.

La clasificación de Baker es la más utilizada para valorar el grado de encapsulamiento protésico.

Clasificación de Baker sobre contractura capsular

I	normalidad, la mama es blanda sin cápsula palpable.
II	leve firmeza mamaria, con una cápsula palpable pero impresiona normal.
III	mama firme con cápsula palpable y visible.
IV	la mama es dura, fría, dolorosa y marcadamente distorsionada.

Entre los factores de riesgo a generar contractura, podemos mencionar al tabaquismo, la radioterapia, hematomas, tendencia cicatricial del paciente e infecciones. La contractura ocurre más frecuentemente en cirugías reconstructivas que en estéticas, y es nuestro deber informar oportunamente a la paciente.

La utilización de los nuevos implantes con textura, aparentemente disminuye el riesgo de contractura, además de la colocación del mismo retromuscular. En reconstrucción esa cuestión no existe, ya que los implantes son siempre retromusculares, aunque se incrementa ostensiblemente el riesgo de contractura con la radioterapia, inexistente en cirugía de aumento mamario.

Solo las contracturas grado III y IV se las trata de manera quirúrgica. Las opciones no quirúrgicas deben intentarse antes de progresar a procedimientos invasivos.



*Figura 146: prótesis anatómica texturada. Su superficie disminuiría el índice de contractura capsular grados III y IV.*

Se suele utilizar la fisioterapia con mesoterapia y ultrasonido para disminuir la contractura capsular, aunque no existe evidencia que respalde este tipo de procedimientos.

La capsulotomía sería la solución quirúrgica para la contractura capsular. Se realizan incisiones circunferenciales y longitudinales internas en la cápsula. Otra opción es la capsulectomía, extirpando la cápsula de manera total o parcial. Una capsulotomía abierta puede proporcionar mejoría a corto plazo, pero la tasa de recurrencia es alta.

La solución final en casos severos o recurrentes, es la capsulectomía con la extracción de la prótesis y un colgajo TRAM o CDA.

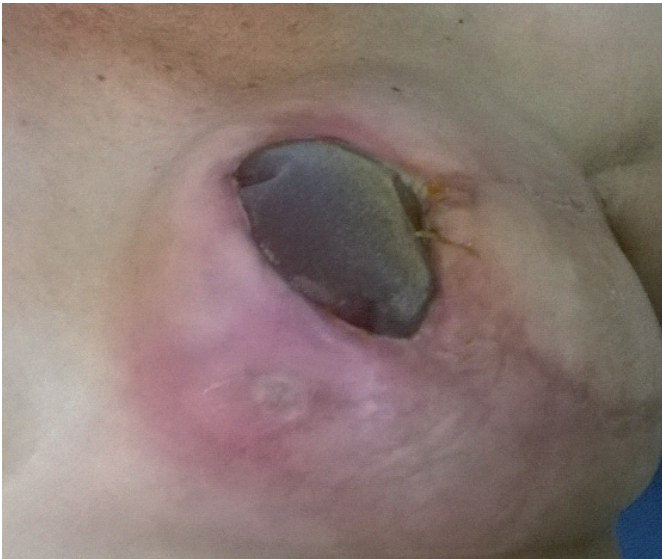El resultado estético de las reconstrucciones con implantes, empeoran a través del tiempo, mientras que con los colgajos ocurre lo inverso.

Con los implantes suele ocurrir el rippling u ondulación del implante que se puede ver a través del tejido mamario causando irregularidades en la piel, típicamente en el borde lateral y medial de la mama. Esto suele ocurrir en pacientes con BMI bajos.

## **Infeción**

No es frecuente la infección en cirugías no oncoplásticas, aunque ocurren. Suelen generarse a partir de hematomas o seromas; además de las superficiales. La infección después de la reconstrucción autóloga es infrecuente (menos del 5%). La incidencia de infección después de la reconstrucción protésica es variable y oscila entre el 10% y el 30%.

Este es un proceso que requiere de nuestra atención inmediata. Ante la aparición de eritema y temperatura, debemos ser agresivos con el tratamiento: cultivo del lecho, antibióticos de manera empírica hasta estudio del germen y extracción del implante.



*Figura 147: imagen que muestra una extrusión de prótesis en una reconstrucción con CDA. Esta paciente fue irradiada y ya había rechazado un expansor, por lo que se decidió un CDA. La solución definitiva puede ser un TRAM.*

## **COMPLICACIONES RELACIONADAS A LOS COLGAJOS**

Las complicaciones principales en la utilización de colgajos se relacionan con la viabilidad del mismo. Otras complicaciones: necrosis de grasa, pérdida aguda del colgajo, eventraciones en el sitio donante (TRAM).

Una revisión retrospectiva de Gills y cols. (2004) sobre 3296

pacientes sometidos a reconstrucción mamaria autóloga, encontró que los pacientes sometidos a reconstrucción de colgajos libres presentaron las tasas más altas de complicaciones comparadas con pacientes sometidos a colgajos

La necrosis del colgajo ocurre por escasa o nula vascularización en un área de la misma. En el caso del CDA, la incidencia de pérdida de colgajo es relativamente baja comparada con otras técnicas.

La pérdida de colgajo total requiere la extirpación del tejido necrótico y realizar un procedimiento adicional reconstructivo. La pérdida parcial aguda, con pequeñas áreas de pérdida de piel, generalmente se maneja de manera expectante con cambios en el apósito para promover la curación secundaria. La necrosis grasa o pérdida parcial del colgajo ocurre cuando una región del tejido celular no recibe suficiente vascularización. Esta complicación es poco habitual en el CDA por el escaso tejido celular en pacientes con BMI medio, en cambio es más frecuente en el TRAM. La fibrosis o calcificación tisular resultante puede simular una masa en la mama reconstruida en exámenes físicos postoperatorios.

Como se viene mencionando en el presente manual, hay morbilidades que complican las intervenciones mamarias en general y las cirugías oncoplásticas en particular: tabaquismo, la obesidad, la diabetes, la enfermedad vascular del colágeno, la radioterapia postmastectomía. En el caso del TRAM, las cicatrices abdominales aumentan el riesgo de necrosis del colgajo y eventraciones en el sitio del donante abdominal inferior. Esto último se previene con el uso de mallas de polipropileno en el sitio donante.

## **COMPLICACIONES DE LA CIRUGÍA AXILAR**

Las complicaciones más frecuentes de la linfadenectomía

axilar son el linfedema y las alteraciones nerviosas, lo que compromete la funcionalidad y la calidad de vida.

La presencia de linfedema varía de acuerdo al nivel de disección y al uso o no de radioterapia.

El riesgo de lesión nerviosa motora mayor es infrecuente. La lesión del nervio de Charles Bell da lugar a una escápula alada por atrofia del músculo serrato mayor (ver sección «Anatomía»). La lesión del nervio del músculo dorsal ancho debilita la abducción del hombro y la rotación interna del mismo, además de dolor crónico en el dorso. La lesión en el nervio pectoral interno, puede conducir a una atrofia de la cara lateral del músculo pectoral mayor. Como ya hemos mencionado en la sección de anatomía del presente texto, la sección del nervio intercostobraquial produce entumecimiento y parestesias en la cara interna del brazo, que suele disminuir luego de los primeros 6 meses de la intervención.

## **BIBLIOGRAFÍA CONSULTADA**

1. Pusic A, Cordeiro P. Breast Reconstruction with Tissue Expanders and Implants: A Practical Guide to Immediate and Delayed Reconstruction. *Seminars in plastic surgery* 2004; 18:2.
2. Gill PS, Hunt JP, Guerra AB, et al. A 10-year retrospective review of 758 DIEP flaps for breast reconstruction. *Plast Reconstr Surg* 2004; 113:1153.
3. Nahabedian M, Butler C, Collins K. Complications of reconstructive and aesthetic breast surgery. [www.uptodate.com](http://www.uptodate.com). Acceso: 14/5/17.
4. Hall-Findlay EJ. Discussion: Managing late periprosthetic fluid collections (seroma) in patients with breast implants: a consensus panel recommendation and review of the literature. *Plast Reconstr Surg* 2011; 128:10.
5. Collins JB, Verheyden CN. Incidence of breast hematoma after placement of breast prostheses. *Plast Reconstr Surg* 2012; 129:413e.

## **LIPOFILLING**

El Lipofilling o transferencia de grasa autóloga se ha consolidado como una herramienta indispensable en la cirugía oncoplástica y reconstructiva de la mama. Lo que comenzó como un procedimiento complementario para corregir pequeñas irregularidades, hoy es una técnica fundamental para optimizar resultados estéticos y funcionales.

El lipofilling consiste en la obtención de tejido adiposo mediante liposucción a baja presión, su procesamiento (centrifugación, decantación o filtrado) y su posterior infiltración en la zona receptora.

Desde la perspectiva del especialista en mastología, su valor no es solo volumétrico. El tejido adiposo es una fuente rica en células madre derivadas del tejido adiposo (ADSCs), las cuales liberan factores de crecimiento que mejoran la calidad de la piel radiada, aumentan la vascularización local y revierten parcialmente los efectos de la fibrosis post-actínica.

### ***Técnica Quirúrgica Estándar (Protocolo de Coleman y variantes)***

La técnica se divide en tres fases críticas para asegurar la supervivencia del injerto (que suele ser del 60-80%):

1. Obtención: Se realiza mediante cánulas de punta roma (generalmente 3 mm) conectadas a jeringas de 10 cc o sistemas de aspiración de baja presión para minimizar el trauma mecánico a los adipocitos. Las zonas donantes habituales son abdomen, flancos y cara interna de muslos.
2. Procesamiento: El objetivo es separar los adipocitos viables del aceite (lípidos libres), sangre y componentes anestésicos.
  - Centrifugación: (ej. 3000 rpm por 3 min).
  - Lavado y Filtrado (Sistemas cerrados): Como el sistema Puregraft, que es más rápido y menos traumático.

3. Infiltración: Es el paso más crítico. Se utilizan microcánulas (1.2 - 1.5 mm). La grasa debe depositarse en múltiples túneles de pequeño calibre y en diferentes planos (prepectoral, subcutáneo, intramuscular), evitando grandes cúmulos que puedan derivar en necrosis grasa o quistes oleosos.



Figura 148: distintos modelos de puntas de cánulas utilizados en lipofilling mamario.

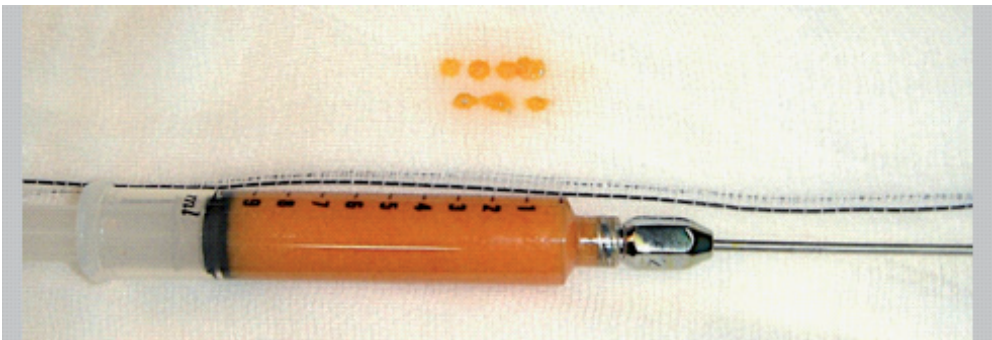

Figura 149: jeringa cargada con grasa abdominal para realizar lipofilling.

### **Uso en Reconstrucción Mamaria con Implantes**

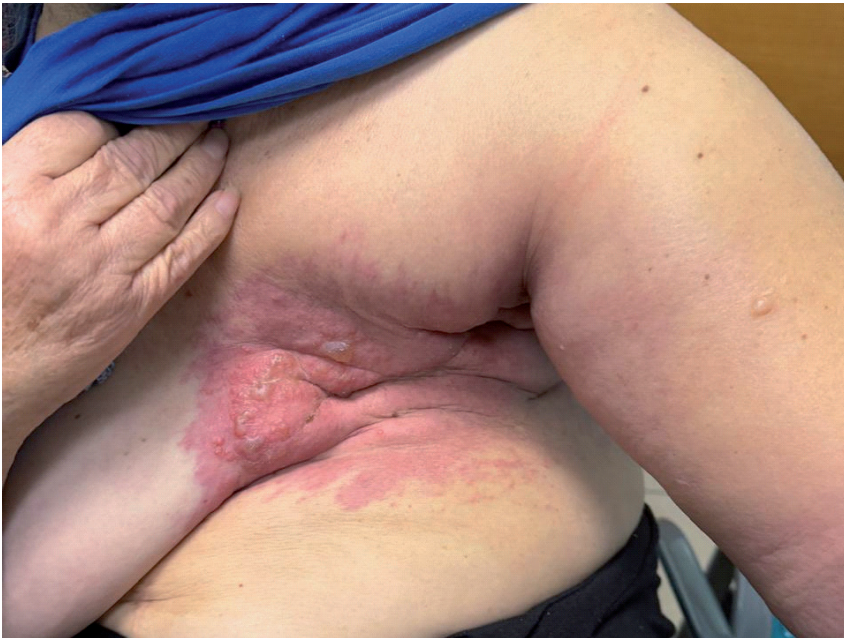En este escenario, el lipofilling se utiliza principalmente como una técnica de refinamiento o “reconstrucción híbrida”.

#### Aplicaciones específicas:

- Corrección de Rippling: el lipofilling permite aumentar el

espesor del panículo subcutáneo en los cuadrantes superiores y mediales, camuflando las ondulaciones visibles de la prótesis.

- Suavizado de la transición: en mastectomías con colgajos cutáneos muy delgados, la transición entre el tórax y el implante suele ser abrupta. El injerto de grasa crea un escote más natural y una transición fluida hacia la región infraclavicular.
- Tratamiento del tejido irradiado: en pacientes que han recibido radioterapia sobre un expansor o prótesis, el lipofilling mejora la elasticidad de la piel, reduciendo la presión tisular y el riesgo de extrusión protésica.



*Figura 150: paciente posiblemente candidata a realizar lipofilling con criterio paliativo de efectos actínicos*

4. Reemplazo de Volumen en Cirugía Conservadora. El lipofilling ha revolucionado el manejo de las secuelas de la cirugía conservadora, evitando en muchos casos recurrir a colgajos regionales complejos.

### ***Estrategias según el momento quirúrgico:***

***Lipofilling Diferido (Corrección de secuelas)***: es el uso más frecuente. Se emplea para corregir defectos de contorno, retracciones cicatriciales o asimetrías tras el tratamiento completo (cirugía + radioterapia).

En esta instancia, se infiltra la grasa alrededor del lecho quirúrgico. Es vital realizar una liberación percutánea de las bridas cicatriciales (rigotomía, neologismo proveniente del Dr Bruno Rigotti) con la propia cánula antes de infiltrar, para crear el espacio necesario para que la grasa se asiente.

### ***Lipofilling Inmediato o Secuencial***

En algunos protocolos de cirugía oncoplástica, se puede realizar lipofilling en el mismo acto quirúrgico o poco tiempo después para rellenar el defecto creado por la tumorectomía, especialmente en cuadrantes donde la movilización de colgajos locales es difícil (ej. cuadrantes mediales).

Cabe considerar que, dependiendo del caso, el lipofilling no es un procedimiento de una sola sesión. Para defectos volumétricos importantes, es común requerir 2 o 3 sesiones espaciadas por 3 a 6 meses para alcanzar el volumen deseado de forma segura y estable.

### ***Seguridad Oncológica del lipofilling***

Una preocupación histórica ha sido si los factores de crecimiento de las ADSCs podrían estimular células tumorales residuales.

Los estudios clínicos (incluyendo meta-análisis de grandes series), no han demostrado un aumento en la tasa de recurrencia local o sistémica del cáncer de mama tras el lipofilling.

Seguimiento imagenológico: los especialistas en imágenes mamarias están familiarizados con los cambios post-lipofilling. Aunque pueden aparecer microcalcificaciones o quistes oleosos, estos suelen tener características benignas típicas en mamografía y ecografía, diferenciables de una recidiva tumoral.

## **INTERACCIÓN ENTRE CIRUGÍA ONCOPLÁSTICA Y RADIOTERAPIA**

La cirugía oncoplástica combina la resección oncológica con márgenes amplios y técnicas de cirugía plástica para remodelar la mama. Sin embargo, la RT postoperatoria es el estándar de oro en el tratamiento conservador, y su aplicación sobre una mama remodelada presenta particularidades fisiopatológicas.

Implicancias de la Oncoplástica en la Planificación de la RT

1. Migración del Lecho Tumoral: En la cirugía convencional, el lecho es fijo. En la CO (especialmente en técnicas de desplazamiento de colgajos), el tejido donde estaba el tumor se moviliza. Si el cirujano no marca el lecho, el radiooncólogo podría irradiar una zona sana (geographical miss) o aplicar el boost (refuerzo) en el lugar equivocado.
2. Uso de Clips Titánicos: Es obligatorio colocar al menos 4 a 6 clips en las paredes de la cavidad de resección antes del cierre oncoplástico. Esto permite la Radioterapia Guiada por Imágenes (IGRT).

## **PUESTA AL DÍA EN MODALIDADES DE RADIOTERAPIA**

A. Hipofraccionamiento Moderado (El nuevo estándar)

Históricamente se administraban 50 Gy en 25 sesiones. Actualmente, el estándar (estudios FAST y FAST-Forward) es el hipofraccionamiento: dosis diarias más altas en menos días (ej. 26 Gy en 5 sesiones o 40 Gy en 15 sesiones).

- Relación con CO: No se ha demostrado que el hipofraccionamiento aumente la toxicidad estética en mamas remodeladas, siempre que la técnica de CO haya evitado tensiones excesivas en la piel.

#### B. Radioterapia Parcial Acelerada de la Mama (APBI)

En pacientes de bajo riesgo (mayores de 50 años, tumores <2 cm, receptores positivos, N0), se puede irradiar solo el lecho tumoral.

- Desafío: La CO dificulta la APBI si el tejido se ha desplazado mucho, ya que el volumen a irradiar (PTV) se vuelve incierto.

### **COMPLICACIONES Y SECUELAS: la intersección técnica**

La RT actúa mediante la formación de radicales libres y daño al ADN, pero también genera una respuesta inflamatoria crónica y fibrosis. En una mama operada con técnicas oncoplásticas, esto se traduce en:

#### **A. Complicaciones Agudas**

1. Radiodermatitis: La presencia de cicatrices extensas (especialmente en patrón de “T invertida”) aumenta el riesgo de dehiscencia si la RT se inicia muy temprano.
2. Retraso en la Cicatrización: Se recomienda iniciar la RT entre las 4 y 8 semanas post-cirugía. Iniciar antes de la semana 4 aumenta el riesgo de necrosis grasa.

#### **B. Complicaciones Crónicas y Estéticas**

1. Necrosis Grasa: Es la complicación reina en la CO + RT. El tejido graso movilizado tiene una vascularización más precaria. La RT induce endarteritis obliterante, lo que puede necrosar los colgajos internos, generando nódulos firmes que simulan recidiva tumoral (requieren diagnóstico diferencial por imagen).
2. Fibrosis y Retracción: La RT puede “congelar” el resultado estético. Una mama remodelada con mucha tensión cutánea sufrirá mayor fibrosis, perdiendo la ptosis natural y quedando más alta y

firme que la contralateral.

3. Telangiectasias y Cambios Pigmentarios: Más frecuentes en áreas de cicatriz oncoplástica debido a la dosis acumulada en la dermis.

## **RADIOTERAPIA Y RECONSTRUCCIÓN CON IMPLANTES**

El manejo de la pared costal irradiada en el contexto de una reconstrucción mamaria inmediata (RMI) representa uno de los mayores desafíos en la oncología moderna. La Radioterapia Post-Mastectomía (RPM) es mandatoria en estadios N+ o tumores >5 cm (T3), pero sus efectos sobre los tejidos aloplásticos (expansores e implantes) son deletéreos.

### ***Complicaciones en la reconstrucción con implantes e irradiación***

La interacción entre la radiación ionizante y el material protésico genera una cascada de eventos fisiopatológicos: daño al ADN de los fibroblastos, endarteritis obliterante y senescencia celular.

#### **A. Contractura Capsular de Baker (Grados III y IV)**

Es la complicación más frecuente. La irradiación exagera la respuesta fibrótica alrededor del implante. Estudios metaanalíticos reportan tasas de contractura significativa de hasta el 40-50% en mamas irradiadas frente al 10-15% en mamas no irradiadas. La cápsula se vuelve hipocelular, hipovascular y densamente colagenizada.

#### **B. Fallo de la Reconstrucción y Extrusión**

La hipoxia tisular inducida por la RPM compromete la viabilidad de los colgajos cutáneos (mastectomía skin-sparing o nipple-sparing). Esto eleva el riesgo de:

- Necrosis de colgajo: Especialmente en la zona de la cicatriz de mastectomía.

- Dehiscencia y exposición del implante: Requiriendo la retirada del material (explantación) en un 10-20% de los casos.
- Infección periprotésica: El biofilm se vuelve más difícil de erradicar en un lecho hipovascular.

### ***El debate del timing: ¿irradiar el expansor o el implante definitivo?***

No existe un consenso universal sobre cuál es el momento óptimo para la RPM, existiendo dos escuelas de pensamiento principales con opiniones calificadas contrapuestas.

#### **Opción A: Irradiación sobre el Expansor de Tejidos (Protocolo Estándar)**

En este esquema, se coloca el expansor tras la mastectomía, se realiza la RPM y, 6-12 meses después, se realiza el recambio por el implante definitivo.

- Argumento a favor: Si hay una complicación grave que requiere explantación durante la RT, solo se pierde el expansor y no el implante definitivo. Además, permite “reemplazar” el tejido dañado por la radiación con tejido sano si se asocia un colgajo autólogo (ej. dorsal ancho) en el segundo tiempo.
- Opinión Crítica: Muchos cirujanos argumentan que la cápsula formada bajo radiación es menos elástica, lo que dificulta lograr una expansión adecuada o una simetría óptima en el segundo tiempo.

#### **Opción B: Irradiación sobre el Implante Definitivo (One-Stage o Recambio Pre-RT)**

Se realiza el recambio del expansor al implante definitivo antes de iniciar la RPM.

- Argumento a favor: Se evita intervenir sobre un tejido ya fibrótico y crónicamente inflamado por la radiación. Algunos

estudios sugieren mejores resultados estéticos inmediatos.

- **Opinión Crítica:** La mayoría de los radio-oncólogos advierten que si ocurre una contractura capsular grave (Baker IV), la corrección quirúrgica sobre un implante definitivo irradiado es técnicamente muy difícil y tiene altas tasas de fracaso.

### ***El uso de Matrices Dérmicas Acelulares (ADM)***

La incorporación de ADM ha cambiado las reglas del juego. Al proporcionar un soporte adicional al polo inferior de la mama y mejorar la cobertura del implante, las ADM parecen mitigar parcialmente el daño actínico, aunque la evidencia sobre la reducción real de la contractura capsular post-RT aún es heterogénea.

### ***Radioterapia de Intensidad Modulada (IMRT) y VMAT***

La transición de la técnica 2D/3D convencional a la VMAT (Volumetric Modulated Arc Therapy) permite una homogeneidad de dosis superior. En reconstrucciones con implantes, esto es vital para evitar “puntos calientes” (hot spots) en la superficie cutánea que son los precursores de la necrosis y la extrusión.

### ***Fisiología de la interfaz tejido-implante-radiación***

1. **Mecanosensibilidad:** La presencia de un implante genera una tensión mecánica constante. La radiación activa la vía del TGF-beta que, en presencia de tensión mecánica, diferencia los fibroblastos en miofibroblastos de forma irreversible, desencadenando la contractura capsular.
2. **Dosimetría y Retrodispersión:** El material del implante (silicona o solución salina) tiene densidades electrónicas distintas al tejido humano. Existe un fenómeno de backscatter (retrodispersión) en la interfaz tejido-implante que puede aumentar la dosis en la piel suprayacente en un 5% al 10%,

factor crítico en la génesis de la radiodermatitis.

3. Timing Quirúrgico Post-RT: La mayoría de los expertos coinciden en que cualquier cirugía reconstructiva definitiva tras la RPM no debe realizarse antes de los 6 meses, idealmente a los 12 meses, para permitir la estabilización de la microvascularización tisular.

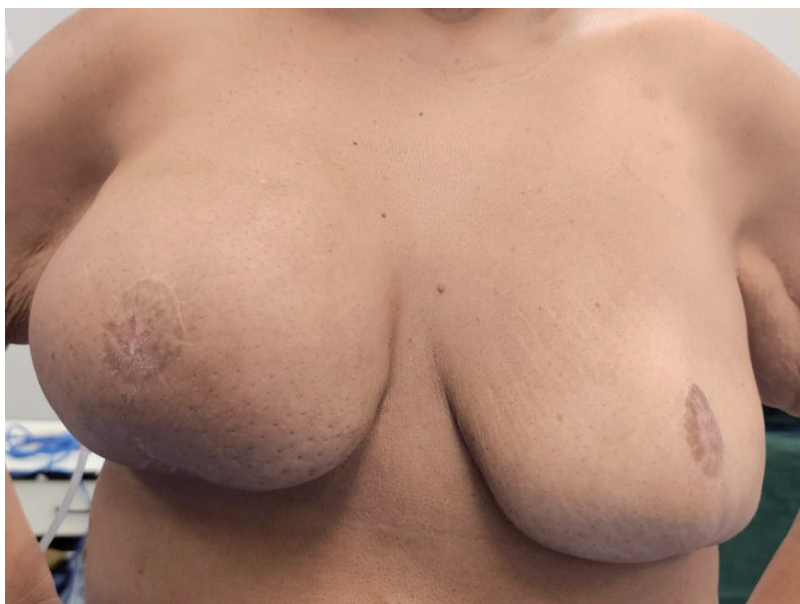

Figura 151: mastectomía bilateral con reconstrucción bilateral con efectos actínicos en mama derecha.

ESCENARIO	RECOMENDACIONES TÉCNICAS
RMI con expansor + RPM planeada	Completar expansión antes de RT; irradiar con expansor lleno; recambio >6 meses post-RT.
Uso de clips	Imprescindible marcar el lecho de la mastectomía si se sospecha residuo o enfermedad ECE+
Prevención de complicaciones	Considerar uso de Pentoxifilina y Vitamina E (Protocolo PENTOCLO) para mitigar la fibrosis actínica.
Selección del paciente	Den pacientes con alto riesgo de RPM y deseo de reconstrucción, la reconstrucción autóloga (DIEP) es superior a los implantes en términos de tolerancia a la radiación.



Este manual surgió hace unos años, cuando la cirugía mamaria veía el inicio de la difusión de las técnicas oncoplásticas. Hoy, con otra realidad, hemos ampliado su extensión con algunas cuestiones que consideramos interesantes, siempre con un perfil netamente quirúrgico y basado fundamentalmente en la anatomía. A su vez, se ha incorporado una puesta al día en el manejo de la axila, con los cambios que hemos visto desde la edición anterior.

El presente texto sigue siendo de un contenido básico, con un objetivo técnico quirúrgico y con el bagaje de nuestra experiencia del trabajo en equipo multidisciplinario.

